Aus der poliklinischen Abteilung des zahnärztlichen Institutes der Universität Basel.
Vorsteher: Prof. Dr. med. E. Hockenjos.

# Die akute und chronische Periodontitis und ihre Behandlung mit Septojod

Inaugural-Dissertation
zur Erlangung der Doktorwürde der Zahnheilkunde der hohen medizinischen Fakultät der Universität Basel

Vorgelegt von
KONRAD KELLER
Weinfelden (Thurgau)

1928
Buchdruckerei Berichthaus — Zürich

Von der medizinischen Fakultät Basel genehmigt

am 24. Februar 1928

auf Antrag von Professor Dr. med. E. Hockenjos.

R. Rößle, Dekan.

ZÜRICH 1928 — SCHWEIZERISCHE MONATSSCHRIFT
FÜR ZAHNHEILKUNDE, BAND XXXVIII, No. 5.

Aus der poliklinischen Abteilung des zahnärztlichen Institutes der Universität Basel
Vorsteher: Prof. Dr. med. E. Hockenjos.

# Die akute und chronische Periodontitis und ihre Behandlung mit Septojod

Inaugural-Dissertation
zur Erlangung der Doktorwürde der Zahnheilkunde der hohen medizinischen Fakultät der Universität Basel

Vorgelegt von
KONRAD KELLER
Weinfelden (Thurgau)

1928
Buchdruckerei Berichthaus — Zürich

R. UNIV.
BIBLIOTHEEK
LEIDEN

Aus der poliklinischen Abteilung des zahnärztlichen Institutes der Universität Basel. Vorsteher: Prof. Dr. med. E. Hockenjos.

# Die akute und chronische Periodontitis und ihre Behandlung mit Septojod.

INAUGURAL-DISSERTATION

zur Erlangung der Doktorwürde der Zahnheilkunde der hohen medizinischen Fakultät der Universität ~~Zürich~~ Basel

Vorgelegt von

*Konrad Keller, Weinfelden.*

In der modernen Medizin ist ein Umschwung zu bemerken, wir stehen nicht mehr streng zum rein aseptischen Verfahren, sondern sind teilweise zur Antisepsis zurückgekehrt. Andrerseits beginnt die früher geübte Reiztherapie in veränderter Form neuerdings eine Rolle zu spielen.

Nach den antiseptischen Mitteln in der Zeit nach *Semmelweis* und *Lister* hatte man, so gewaltig auch der Fortschritt in der Chirurgie war, allmählich auch die Unzuträglichkeiten dieser Mittel (geringe Desinfektionskraft in vivo, Reizung des Gewebes, Vergiftungserscheinungen) kennen gelernt, und an Stelle dieser chemischen Desinfizientien hat mit der Zeit das aseptische Verfahren die Oberhand gewonnen. Heute sind nun wieder neue chemische Mittel gefunden worden, die das Gewebe wenig oder fast gar nicht reizen, so daß man sie ungestraft bei richtiger Technik parenteral einverleiben kann. Diese chemischen Körper werden als sogenannte Tiefenantiseptika angewendet. Die modernsten dieser Mittel sind

die beiden Akridinverbindungen, das Rivanol und Trypaflavin. Hierhin gehört auch die *Preglsche* Jodlösung. Sah man zu Anfang den Wert dieser Stoffe hauptsächlich in ihrer antibakteriellen Kraft, so konnte man aber bald auch ihre Wirkung im Sinne der Reiztherapie erkennen.

*Pregl,* der seine Jodlösung zur Behandlung der Alveolarpyorrhoe herstellte, gab in seiner Arbeit «Über eine in der Medizin verwendbare Jodlösung» folgende chemische Zusammensetzung seiner nach ihm genannten Jodlösung: Es ist eine Jodlösung, die neben freiem Jod noch einige Jodverbindungen enthält. — Eine genauere Analyse ergab einen Bestand von 0,035 bis 0,04 % freiem Jod, Na-Ionen, Jodionen, Hypojodit und Jodationen. Außer diesen genannten Stoffen enthält die Lösung keine körperfremden Bestandteile. Der osmotische Druck und die Reaktion kommt den Körper- und Gewebesäften nahe. Die Lösung wird also ohne Schaden von den Geweben ertragen. Die *Pregl*-Lösung ist als solche steril und darf nicht gekocht werden, da dadurch ihre Wirksamkeit geschwächt wird; ferner soll sie in gut geschlossener Flasche (paraffinierter Kork) aufbewahrt werden. Im Handel ist die *Preglsche* Jodlösung in zwei Formen erhältlich, dem «Presojod», der einfachen Form, und dem konzentrierten, zehnfach verstärkten Presojod, unter dem Namen «Septojod». (Das «Trockenpresojod» ist *Preglsche* Jodlösung in Tablettenform; eine Tablette auf 100 ccm frisch abgekochten und abgekühlten Wassers ergibt 100 ccm Presojod.)

Aus dieser Jodlösung wird selbst durch schwache organische Säuren, wie sie Mikroorganismen bilden, elementares Jod frei. Eine Ausnahme macht nur die Borsäure. *Ritter* und *Fröhlich* prüften die genannte Jodabspaltung durch Zusatz von Milchsäure. Dadurch konnte das Auftreten von vermehrtem freiem Jod, bzw. einer stärkeren Braunfärbung der Lösung konstatiert werden. Der Gedanke *Pregls* war, durch dieses Jod in statu nascendi die Keime, die sich in den Zahnfleischtaschen befanden, zu töten und, wie *Pregl* selbst schreibt, die noch lebenden Keime durch ihre eigene Bildung von Säuren sozusagen zum Selbstmord zu bringen. Jod wird nur dort abgespalten, wo saure Reaktion besteht, also dort,

wo durch Vorhandensein von Bakterien Jod nötig ist. Der Jodabspaltungsprozeß geht nur soweit, als Jod zur Bekämpfung der vorhandenen Bakterien nötig ist. Das Gewebe wird dadurch nicht geschädigt, wie durch die bisher gebräuchlichen Formen in der Jodtherapie, wie Jodtinktur und *Lugolsche* Lösung.

Neben der bakteriziden Eigenschaft der Lösung spielt die *Preglsche* Jodlösung als Reiztherapeutikum eine Rolle, indem sie die natürlichen Schutzkräfte des Organismus steigert und das Gewebe im Kampf gegen die Krankheitserreger stärkt.

Kurz zusammengefaßt wirkt die *Pregl*-Lösung: 1. bakterizid, bzw. entwicklungshemmend auf Bakterien, 2. als Reizmittel.

Bakteriologische Untersuchungen in vitro mit *Pregl*-Lösung, Presojod und Septojod auf ihre antimykotische Kraft führen alle zu einem positiven Resultat. Normallösung (Presojod) und Verdünnungen 1 : 2 töten die üblichen Eitererreger ab. Durch verschieden ausfallende Resultate bei zwei nicht zur selben Zeit mit der gleichen Lieferung der Lösung ausgeführte Versuchsserien wurde der Grund in einer Veränderung des freien Jodgehaltes der Lösung gesucht; quantitative Prüfung ergab auch, daß der Gehalt an freiem Jod in relativ kurzer Zeit abnahm. Andererseits konnte durch geringen Zusatz einer organischen Säure, trotz der dadurch gesteigerten Menge an freiem Jod die bakterizide Kraft der Lösung nicht vergrößert werden, ein Beweis, daß nur das langsam frei werdende Jod, also Jod in statu nascendi, die Lösung bakterizid macht *(Ritter* und *Fröhlich)*. Septojod als zehnfach konzentrierte Normallösung besitzt bedeutend stärkere bakterizide Kraft *(Sörrensen)*. Die desinfizierende Wirkung ist von der Menge, bzw. Konzentration der hinzugefügten Bakterienaufschwemmung abhängig. Konzentrierte Aufschwemmungen verlangen sehr große Mengen von der Normallösung, oder dann geringere Mengen von der konzentrierten Form. Versuche über die bakterizide Kraft in Gegenwart von Blut oder Serum führten zu dem Ergebnis, daß Körpersäfte die bakterizide Kraft der Lösung herabsetzen *(Praus-nitz, Ritter* und *Fröhlich)*.

Tierversuche mit *Pregl*-Lösung brachten verschiedene Resultate, die zum Teil mit den Beobachtungen und Erfahrungen am Kranken im Gegensatz stehen. *Ritter* und *Fröhlich* konnten in ihren Versuchen, in denen sie Meerschweinchen Diphtherie oder Tetanus einimpften, weder durch Oberflächendesinfektion (Spülungen der infizierten Wunden), noch durch tiefen-antiseptische Desinfektion (Injektion) ihre Versuchstiere am Leben behalten, höchstens ihre Lebensdauer im Vergleich zu den Kontrolltieren verlängern. Sie kamen zu dem Ergebnis, daß die *Pregl*-Lösung in vivo nur schwachen bakteriziden Einfluß hat. Weitere Versuche von *Prausnitz* brachten wieder vollen Erfolg. Alle mit Tetanus infizierten Tiere blieben hier am Leben; mit Milzbrand infizierte Meerschweinchen kamen alle ad exitum, d. h. die *Pregl*-Tiere überlebten die Kontrolltiere bis zu 24 Stunden.

Außer diesen Versuchen, in welchen die desinfizierende Kraft der *Pregl*-Lösung studiert wurde, sind auch Versuche gemacht worden, in denen die Lösung mehr als Reiztherapeutikum aufgefaßt und ihr Wert mehr in der durch sie hervorgebrachten Hebung der vitalen Kraft als in ihrer bakteriziden Wirkung gesucht wird.

*Mahnert* berichtete von sehr gutem Einfluß der *Pregl*-Lösung im biologischen Sinne bei vorhandener Reaktionsfähigkeit des Organismus. Im Gegensatz zu *Ritter* und *Fröhlich*, die bei Verwendung von *Preglscher* Normallösung nur sehr geringen Einfluß auf die Phagozytose bemerkten, war bei Injektion von Septojod eine Steigerung der Phagozytose am Injektionsherd gefunden worden.

«Mäusen war 0,2 ccm einer Bouillonaufschwemmung von Pneumokokken oder Streptokokken in die freie Bauchhöhle injiziert worden. Sofort oder kurze Zeit später folgte eine Septojodinjektion von 0,4 ccm zur Hälfte mit physiologischer Kochsalzlösung verdünnt intraperitonjal, intramuskulär oder intravenös. Das in der Bauchhöhle gebildete Exsudat wurde darauf in bestimmten Zeitabschnitten punktiert und untersucht. Das Resultat war nach einer anfänglichen Lymphozytose als zweite Phase eine Leukozytose. Die Phagozytose erreichte zwei bis drei Stunden nach der Septojodinjektion ihr

Maximum. In dieser Beziehung ist die *Pregl*-Lösung dem Rivanol und Trypaflavin überlegen und es kommt ihm mit Recht der Name eines Reizmittels zu.»

In dem oben erwähnten Punktat waren mehr Keime zu finden als bei den nicht mit *Pregl*-Lösung behandelten Kontrolltieren. In dieser Tatsache ist eine Verstärkung des Haftungsmechanismus zu sehen, d. h. die Keime sind weniger verschleppt worden und am Infektionsherd lokalisiert geblieben.

Eine dritte, ebenfalls von *Mahnert* in seinen experimentellen Studien beobachtete Eingenschaft der *Pregl*-Lösung war eine Steigerung der wachstumshemmenden Wirkung des Blutes gegenüber pathogenen Keimen. Dies trat zwar nur in solchen Fällen auf, in denen das Blut von vornherein schon eine wachstumshemmende Kraft aufwies. So kamen *Mahnert* und *de Crinis* in ihren Versuchen zu dem interessanten Resultat, daß nach subkutanen und intravenösen Injektionen von *Pregl*-Lösung genau gleich wie in der Proteinkörperchentherapie der Cholestearinspiegel des Blutes erhöht wurde. Diese Cholestearinvermehrung ist nach der Ansicht von *Mahnert* eine Teilerscheinung eines ganzen Reaktionskomplexes des Organismus und der Ausdruck erhöhter Leistung und Resistenz.

Histologische Untersuche liegen von *Ritter* und *Fröhlich* vor. Untersucht wurde die Einwirkung der *Pregl*-Lösung auf die Heilung einer aseptischen Wunde (Schnitt), ferner die Einwirkung als Tiefenantiseptikum. *Ritter* und *Fröhlich* kamen zu mit den klinischen Beobachtungen im Widerspruch stehenden Resultaten, nämlich, daß die *Pregl*-Lösung die Wundheilung nicht abkürzt. In der gesetzten Wunde wurden etwas stärkere Nekrosen beobachtet (wieweit die Nekrosen im Schnitt ihren Grund haben, bleibt dahingestellt). *Ritter* und *Fröhlich* schreiben sie der Wirkung der Lösung zu. Andererseits waren die progressiven Prozesse der Heilung Hyperämie, Rundzelleninfiltration und Neubildung von Gewebe etwas gesteigert. Diese Vorteile heben die Nachteile auf, und der aseptische Wundheilungsverlauf wird dadurch nahezu ein normaler. Intramuskuläre und subkutane Injektion rief im Zentrum der Injektion eine starke Leukozyteninfiltration her-

vor. Ausgeprägte Fragmentation der Muskelelemente dürfte zum großen Teil traumatischer Natur (Druck durch die Injektionsflüssigkeit) sein. Diese Fragmentation ist natürlich auch ein Grund der starken Abwehrreaktion in Form der beträchtlichen Leukozytenauswanderung und des Ödems. *Ritter* und *Fröhlich* kamen bei allen ihren histologischen Untersuchungen zum Schluß, daß die *Pregl*-Lösung weniger eine besonders starke Heilentzündung hervorruft, sondern daß vielmehr das Jod der Lösung im biologischen Sinne wirke (spezifische und unspezifische Gewebsaktivierung). Nach den oben erwähnten Untersuchungen kann gesagt werden, daß die *Pregl*-Lösung sozusagen keinen schädigenden Einfluß auf das Gewebe ausübt. — Histologische Untersuchungen rein zahnärztlicher Natur stammen von Jarzab, der die Beeinflussung von Granulomen bei akuter und chronischer Periodontitis bei ein- bis dreimaliger Injektion von Presojod untersuchte und folgende Ergebnisse fand: krankhaftes Gewebe verändert sich regressiv bis zur Nekrose; bei gesundem Gewebe tritt das gleiche nach mehrmaligen Injektionen auf.

Zusammenfassend in bezug auf diese Versuche können wir aussagen, daß die *Pregl*-Lösung, besonders Septojod, an sich wohl eine hohe bakterizide Kraft besitzt; in dem Gewebe unter dem Einfluß der Körpersäfte kann aber diese Kraft sich nicht recht entfalten. Der Wert der Lösung ist mehr in ihrem biologischen Einfluß zu sehen.

Bei Applikation von *Pregl*-Lösung muß natürlich daran gedacht werden, daß Jodeinverleibung Intoxikationserscheinungen zur Folge haben kann. Bei intraperitonealer Injektion ergab sich in den Versuchen von *Ritter* und *Fröhlich* 44,4 ccm Normallösung auf 1 kg Tier (Meerschweinchen) als toxische Dosis. Intravenös wurde die toxische Dosis auf 80 ccm berechnet. In der Literatur und auch in der speziell zahnärztlichen sind Fälle von Jodintoxikation bei Verwendung von *Pregl*-Lösung bekannt. *Frisee* berichtet von einem *Basedow*, der nach Spülungen mit Presojod bei der Behandlung einer Alveolarpyorrhoe entstanden ist. In Fällen von Hyperthyreoidismus muß die Anwendung von *Pregl*-Lösung sehr vorsichtig geschehen, unter steter Kontrolle des Patienten.

Auch bei Presojodspülungen soll stets an die große Resorptionsfähigkeit der Mundschleimhaut gedacht werden.

Die *Preglsche* Jodlösung fand dank ihrer Eigenschaften bald in allen Disziplinen der Medizin Verwendung, besonders in der Chirurgie und Gynäkologie. — Bei Operationen kann *Pregl*-Lösung als Ersatz für Alkohol ohne irgendwelche Hautreizung zur Händedesinfektion gebraucht werden, bei aseptischen Operationen wurde darauf ohne Handschuhe gearbeitet; ebenso ist *Pregl*-Lösung zur Reinigung des Operationsfeldes verwendbar. Im weitern kann die ganze Wundbehandlung trotz den negativen Resultaten von *Ritter* und *Fröhlich* durch *Pregl*-Lösung durch Berieselung, Bedecken der Wunde mit getränkter Gaze, Tränkung der Nähseide usw. unterstützt werden. In der septischen Chirurgie berichtet *Schmerz* über gute Erfolge durch Einlegung von *Pregl*-getränkter Gaze ins Wundbett; an andern Orten sind sogar gute Resultate durch Punktion von Abszessen und nachherigem Füllen der Abszeßhöhle mit *Pregl*-Lösung erreicht worden. Die Lösung übt auf beschmutzte Wunden eine reinigende Wirkung aus; Reinigung von Schleimhäuten erfolgt in auffallend kurzer Zeit *(Schmerz)*. Intravenös kommt die *Pregl*-Lösung bei allgemein septischen Formen zur Anwendung; dabei schon beobachtete Thrombenbildung schreibt *Schmerz* einer traumatischen Verletzung des Endothels oder schon vorhandenen Veränderungen der Gefäßwand zu. *Mahnert* und *Santner* beobachteten allerdings nach intravenöser Injektion von *Pregl*-Lösung eine Beeinflussung der Gerinnung des Blutes im Sinne einer Beschleunigung, die aber so gering ist, daß sie keine Ursache für Thrombosen sein kann. — Von Interesse ist eine Kombination von *Pregl*-Lösung und Pepsin nach *Payr*. Pepsin ist kolloidal in Pregl gelöst. Diese peptisch wirkende Lösung ist zur Behandlung von derben Narben, Kelloiden, Verwachsungen von Sehnen und Sehnenscheiden verwendet worden ebenso bei inoperablen Neoplasmen, wo aseptische Erweichung und Verflüssigung des Tumors beobachtet wurde, also eine Förderung der autolytischen Abbaufermente. *Hedri* verwendet diese Pepsin-*Pregl*-Lösung mit gutem Erfolg bei akuten Eiterungen (Injektion in ent-

leerte Abszesse, Umspritzen von Phlegmonen). Dem Pepsin fiel die Aufgabe zu, die Schutzhülle der Bakterien aufzulösen und die *Pregl*-Lösung gelangte an den nackten Bakterienleib und vernichtete ihn. — In neuester Zeit ist auch eine Kombination von *Pregl*-Lösung und *Dakinscher* Lösung versucht worden; durch Zusatz von Fluorsalzen zu dieser Kombination entstand die sogenannte Halogenlösung, von stark bakterizider Kraft. — In der Gynäkologie berichten *Knauer* und *Zacherl* von hervorragenden Resultaten. Die *Pregl*-Lösung hat sich hier als Antiseptikum gut bewährt und wurde mit Erfolg bei Zystitiden, weiblicher Gonorrhoe und in der ganzen Chirurgie des Uterus und seiner Adnexe angewendet. Puerperale Fieberzustände wurden durch intravenöse Injektion, die von der anfänglichen Dosis von 100 ccm bis 400 ccm Presojod in einzelnen Fällen gesteigert wurde, mit Erfolg bekämpft. Ferner kam der *Pregl*-Lösung als Prophylaktikum direkt nach der Geburt Bedeutung zu. — Intravenöse Applikation wurde auch in der Neurologie gebraucht, allerdings mit wechselnden Erfolgen. Leichte Besserung trat auf bei Tabes dorsalis, Epilepsie, progessiver Paralyse. Bei Encephalitis lethargica in frischen Fällen war der Erfolg sehr gut. Erwähnenswert ist hier auch die direkte Desinfektion des Gehirns nach *Anton* durch Infusion von *Pregl*-Lösung in die Gehirnvenenbahnen.

In die Zahnheilkunde ist die *Pregl*-Lösung eigentlich durch *Pregl* selbst, wie anfangs erwähnt wurde, eingeführt worden. Heute ist diese Jodlösung in unserm Spezialfach vielerorts zu unsern Heilmitteln eingereiht worden und es besteht heute auch eine ansehnliche Literatur rein zahnärztlicher Natur über die *Pregl*-Lösung. Ihre Anwendungsweise kann lokal äußerlich als Spülmittel (Presojod) oder intern als Injektion (Septojod) sein; Septojod intravenös injiziert, wird in der zahnärztlichen Praxis wohl kaum angewendet werden. Wieweit an zahnärztlichen Kliniken intravenöse Injektion in der Paradentosentherapie schon Verwendung gefunden hat, ist mir unbekannt, da keine Veröffentlichungen darüber existieren. Allein *Lubowski* berichtet von intravenöser Anwendung bei schweren Fällen von Alveolarpyorrhoe. — Mit Erfolg sind

Presojodspülungen und Injektionen bei Stomatitiden verwendet worden *(Pregl, Baumgarten, Lubowski, Sander)*, vor allem bei Stomatitis catarrhalis, aphtosa, ulcerosa. Ebenso mit gutem Resultat wurde mit *Pregl*-Lösung getränkte Gaze zur Tamponade angewendet, sowie Ausspritzungen mit der Jodlösung nach Kieferoperationen, Extraktionen und Inzisionen. — Ein großes Kapitel stellt sodann die Behandlung der «Alveolarpyorrhoe» mit der Jodlösung. Günstige Heilerfolge sind bekannt durch *Lubowski*, *Hauenstein* und *Herbst*. Andererseits fehlt es aber auch nicht an Stimmen, die jeden Erfolg verneinen *(Neumann)*. Heilung erfolgt besonders an Zähnen mit beginnender «Alveolarpyorrhoe», während Fälle mit starker Zerstörung des Knochens, starker Eiterung und Lockerung des Zahns sich refraktär verhielten. In der *Pregl*-Lösung ist immerhin ein achtbares Hilfsmittel in unserer Paradentosentherapie zu sehen.

*

Es lag auf der Hand, daß von der *Pregl*-Lösung in der Therapie der Periodontitis viel erwartet wurde. Daß sie ein wertvolles Hilfsmittel ist, beweisen unsere nachfolgenden Beispiele mit Septojodbehandlung.

Nach den Versuchen von *Ritter* und *Fröhlich*, *Prausnitz* u. a. wissen wir, daß die *Preglsche* Jodlösung im Gewebe neben geringer bakterizider Wirkung hauptsächlich im biologischen Sinne wirkt.

Zur Injektion eignet sich für die Periodontitisbehandlung mit Vorteil die zehnfach konzentrierte Lösung mit Septojod.

Ganz im Sinne der Reiztherapie gebrauchte *Schröder* die Injektion von *Pregl*-Lösung (1—2 ccm) an Stelle seiner «Lüftung» (Trepanation des Knochens oberhalb der Wurzelspitze mit kleinem Rosenbohrer) in Fällen, die trotz gewissenhafter antiseptischer Behandlung des Wurzelkanals nach dem Legen der Wurzelfüllung mit einer akuten Periodontitis reagierten. Die Injektionen hatten vollen Erfolg. *Pregl*-Lösung wurde sowohl als Prophylaktikum vor der Wurzelfüllung als auch

als Therapeutikum bei Unterlassung der prophylaktischen Injektion in Fällen, wo akute Periodontitis nach der Wurzelfüllung auftrat, injiziert. Bei der ersten Anwendung konnte eine Periodontitis vermieden werden. Bei der zweiten Anwendungsweise wurde in kurzer Zeit die apikale Entzündung behoben. Die Lüftung des periapikalen Gewebes, um diesem eine Entlastungsmöglichkeit von entzündlichen Sekreten zu verschaffen, konnte dadurch umgangen werden. *Schröder* und *Rebel* weisen darauf hin, daß in einem großen Teil dieser refraktären Fälle ein konstitutioneller Fehler des Mesoderms zugrunde liegt und daß die betreffenden Individuen oft zur Gruppe der exsudativen Diathese gehören. In solchen Fällen versagt häufig unsere lokale Behandlung. Unsere Aufgabe ist, die vitale Kraft des Periodontiums (Mesodermal) zu heben. Dies wird, wie *Schröder* zeigte, durch Injektion von *Preglscher* Jodlösung erreicht. — Wichtig für unsere späteren Ausführungen über die Technik der Septojodinjektion ist die *Schrödersche* Technik. *Schröder* empfiehlt die Mischspritze, d. h. er mischte *Preglsche* Jodlösung mit 2 %iger Novokainlösung zu gleichen Teilen und injizierte gegen das Periost des Alveolarfortsatzes in Richtung gegen die Wurzelspitze. Die Benützung eines Anästhetikums bei *Pregl*-Injektion ist nötig, weil erstens einmal der Einstich und das Vorschieben der Nadel unangenehm empfunden wird, und zweitens die Injektion selbst Schmerz bereitet.

Gebrauchte *Schröder* die Presojodinjektion vor allem als Prophylaktikum in den soeben erwähnten Fällen, so ist damit die Anwendungsmöglichkeit der *Pregl*-Lösung in der Periodontitistherapie noch nicht erschöpft.

*Meier* berichtet über Erfolge und Mißerfolge mit Presojod bei chronischer Entzündung der Wurzelhaut mit mehr oder weniger starkem akutem Nachschub. In der Hälfte seiner angeführten Fälle kam Meier zu einer zufriedenstellenden klinischen Heilung. Nach jeder Presojodinjektion sind in den Krankengeschichten, besonders beim weiblichen Geschlecht, Schmerzen oder sogar sehr starke Schmerzen verzeichnet. Nach zwei bis vier Tagen trat darauf in der Regel Schmerzfreiheit ein. Zusammenfassend erklärt Meier, daß die *Pregl*-

Lösung nur in leichten Fällen von Periodontitis Hilfe bringt. Der starken Nachschmerzen wegen sieht er in der Lösung nur ein Ultimum refugium. *Meier* schreibt in seinem Aufsatz nicht, wie und wo injiziert wurde, so daß also angenommen werden muß, daß die oben erwähnte *Schrödersche* Technik zur Anwendung kam.

Anschließend an die Ausführungen von *Meier* wird von *Siegert* in einer kurzen Arbeit eine neuere Technik der Injektion vorgeschlagen. Die Mischspritze wird verlassen und die getrennte Injektion, erst Novokain, dann *Pregl*-Lösung empfohlen. Diese neue Technik vertreten auch *Jalowicz, Grond, Thiel* und *Jugel*. Auch wird die Injektion auf die Wurzelspitze hin durch die erwähnten Autoren durch subgingivale Injektion in die Umschlagfalte ersetzt.

Die von *Schröder,* auch von *Lubowski* u. a. m. empfohlene alte Technik hatte sich aus folgenden Gründen als unzweckmäßig erwiesen:

1. ist es bei der kombinierten Injektion nicht ausgeschlossen, daß die beiden Medikamente vermischt, sich gegenseitig beeinflussen und dadurch die Wirksamkeit verändert wird. Auf diesen Grund machen *Siegert, Jalowicz* und *Jugel* aufmerksam. Besonders *Jalowicz* führt auf diese Möglichkeit zum Teil Schmerz nach der Injektion zurück.
2. Mit der Injektion in die Gegend der Wurzelspitze riskieren wir, direkt ins entzündete Gebiet zu injizieren und können dadurch die Entzündung steigern.

Die submuköse Injektion in die Umschlagfalte verkleinert diese Gefahr. *Siegert* empfiehlt aus diesem Grund sogar Leitungsanästhesie oder dann Umspritzen des entzündeten Gebietes und nur Injektion der *Pregl*-Lösung in die Umschlagfalte des periodontitischen Zahnes. Daß diesen Vorsichtsmaßregeln genügend Beachtung gezollt werden muß, beweisen erst kürzlich von *Waßmund* veröffentlichte Fälle, in denen durch Septojodinjektionen ein entzündetes Gewebe nichts weniger als Entzündungshemmung, sondern durch Keimverschleppung Osteomyelitiden des Kiefers und Abszesse an entfernten Stellen aufgetreten sind.

Als neue Technik der *Pregl*-Injektion resultiert also eine *getrennt ausgeführte Injektion von Novokain-Suprarenin und Septojod unter die Schleimhaut der Umschlagfalte.*

Bezüglich der Dosierung kommen bei allen Autoren 1—2 ccm Septojod in Betracht.

*Siegert* sieht in der *Pregl*-Lösung ein vorzügliches Antiseptikum und verneint die reiztherapeutische Wirkung. Seine Ansicht begründet er mit veröffentlichten Resultaten vor allem aus der Gynäkologie (ob die Arbeit von *Knauer* und *Zacherl* zugrunde liegt, gibt *Siegert* nicht an) und der Neurologie (*Anton,* Methode der direkten Gehirndesinfektion). Die geringe bakterizide Kraft im Gewebe von kleinen Mengen darf aber durch die Versuche von *Ritter* und *Fröhlich, Praus-nitz* u. a. erwiesen sein. Neuerdings sind von *Waßmund* an Zähnen neue bakteriologische Untersuchungen gemacht worden. *Waßmund* prüfte an tief kariösen Zähnen mit periapikalen Prozessen den Alveolargrund auf Bakterien. Die Zähne wurden vorher mit Septojod behandelt und dann unter Beachtung aller aseptischen Kautelen extrahiert und mit der Platinöse aus der Alveole abgeimpft. Trotz mehrmaliger Septojodinjektion konnte in keinem Fall Sterilität gefunden werden. Dies ist ein neuer Beweis, daß die bakterizide Kraft auch der zehnfach konzentrierten *Pregl*-Lösung bei unserer Anwendungsweise nicht genügt, die Keime, die sich im Periodontium befinden, abzutöten. Die Erfolge bei Injektion von *Pregl*-Lösung sind also vorwiegend reiztherapeutischer Natur.

Wir haben bis jetzt die Anwendung der *Pregl*-Injektion in den von *Schröder* und *Rebel* gekennzeichneten Fällen, sowie in der Arbeit von *Meier* kennen gelernt. Besonders von *Grond, Jugel* und auch von *Knittel* sind genau die Indikationsgruppen für die *Pregl*-Lösung aufgestellt worden. Ebenso liegt jeder Lieferung von Septojod eine von der chemischen Fabrik herausgegebene Anwendungstabelle bei (Herstellerin der *Pregl*-Lösung ist die chemische Fabrik von Dr. Joachim Wiernik & Co., A.-G., Berlin-Waidmannslust). Die Indikationen von *Grond* und *Jugel* stimmen ganz überein. Die Angaben von *Knittel* zeigen im allgemeinen, soweit Knittel eine genaue In-

dikation aufstellt, Ähnlichkeit mit den Angaben der beiden oben angeführten Autoren. Es ergeben sich für die Septojodtherapie der Periodontitis folgende Indikationen:

1. Akute Periodontitiden geringen Grades.
2. Akute Periodontitiden stärkeren Grades, ausgenommen Fälle mit stärkeren Weichteilschwellungen und Abszessen.
3. Chronische Periodontitis mit Veränderungen im Periodontium.
4. Als prophylaktische Injektion vor oder während der Wurzelbehandlung von Zähnen mit infizierter oder gangränöser Pulpa.
5. Als prophylaktische Injektion vor oder direkt nach der Wurzelfüllung.

Kontraindiziert ist die *Pregl*-Injektion dei stark entzündlichen Prozessen, die von starken Schwellungen der Weichteile und Abszessen begleitet sind.

Die meisten Autoren, besonders *Siegert, Grond, Jugel* und *Jarzab* machen besonders auf gründliche Wurzelbehandlung die gleichzeitig oder nach der Septojodbehandlung stattfinden muß, aufmerksam.

*

Es war meine Aufgabe, die Angaben der erwähnten Autoren nachzuprüfen und an Hand einer größeren Versuchsreihe die Septojodtherapie der Periodontitis zu studieren, um dadurch die Indikation der Septojodinjektion bei den verschiedenen Fällen festzustellen. Die gewonnenen Resultate sollen dem Zahnarzte als Richtpunkte dienen, wann die Jodtherapie Erfolge verspricht und wann sie, weil erfolglos, zu unterlassen ist. Im allgemeinen sind wir bei unsern Fällen zur Überzeugung gekommen, daß das Resultat der Septojodanwendung bei Periodontitis ein günstiges ist. Von allen behandelten Fällen trat nur in einem Fall durch die Injektion Verschlimmerung auf.

## Übersicht der behandelten Fälle.

I. Akute Periodontitis ohne oder mit röntgenologisch bemerkbaren leichten Veränderungen im Periodontium
   a) infektiöser Natur (Fall 1—14),
   b) medikamentöser Natur (Fall 15—20).

II. Akute Periodontitis mit Veränderungen im Periodontium (Fall 21—37).

III. Chronische Periodontitis
   a) ohne subjektive Symptome (Fall 38—46),
   b) mit subjektiven Symptomen (Fall 47—53).

IV. Verschiedene Fälle (Fall 54—56).

* * *

## Krankengeschichten.

*Fall 1.* A. H., 1897, ♂. — Zahn: $\underline{3}|$.

*14. Januar:* Seit drei Tagen andauernde Schmerzen. Die Umschlagsfalte und Gingiva sind leicht gerötet. Die Pulpakammer geschlossen. Leichte Perkussion löst schon starken Schmerz aus, ebenso Druck auf die Wurzelspitze.

Injektion von ½ ccm Novokain, 1 ccm Septojod, beide Injektionsflüssigkeiten für sich allein injiziert.

*17. Januar:* Nach der Injektion wurden die Schmerzen geringer. Am 15. Januar war Patient schmerzfrei. Am Tage nach der Injektion (15. Januar) trat ein Ödem in der Gegend der Nasolabialfalte und des rechten untern Augenlides auf. Tags darauf war das Ödem verschwunden. — Bei der Perkussion ist der Zahn noch empfindlich. Zweite Injektion von Septojod. Nach üblicher Technik der vorhergehenden Anästhesierung werden 2 ccm Septojod injiziert. Die rechte Oberkieferhälfte, besonders die Eckzahngegend, werden 20 Minuten mit der Solluxlampe bestrahlt. — Eine Röntgenaufnahme läßt einen erweiterten Periodontalspalt erkennen (seröse Durchtränkung des Periodontiums).

*1. Februar:* Der Patient ist schmerzfrei. Der Zahn ist auf Perkussion und Druck auf die Wurzelspitze ganz reaktionslos. — Die Pulpakammer wird eröffnet und die Gangränmassen entfernt. Desinfektionseinlagen und Wurzelfüllung.

*Fall 2.* Sch. A., 1907, ♀. — Zahn: $\underline{3|}$.

*8. Januar:* Seit drei Tagen in der Gegend des rechten obern Eckzahns Schmerzen. Jodanstriche durch die Patientin waren ohne Erfolg. Gingiva und Umschlagfalte zeigen keine Veränderung. Perkussion löst starken Schmerz aus. Der Zahn trägt eine große Silikatfüllung, so daß mit Pulpatod unter der Füllung gerechnet werden kann. Periapikale Veränderungen sind im Röntgenbild nicht erkennbar.

Injektion von 4 10 ccm Novokain, 1 ccm Septojod. Anästhetikum und Septojod getrennt injiziert.

*12. Januar:* Die Patientin erklärt, gleich nach der Injektion schmerzfrei geworden und seither auch ohne Schmerzen geblieben zu sein. Ein leichtes Ödem der rechten Nasolabialfalte trat am Tage nach der Injektion auf, um am zweiten Tag post injectionem wieder zu verschwinden.

Die weitere Behandlung war Eröffnung der Pulpakammer, Entfernung der gangränösen Pulpa, Desinfektion des Wurzelkanals und Wurzelfüllung.

*Fall 3.* R. A., 1909, ♂. — Zahn: $\overline{|5}$.

*19. Januar:* Der Patient hat seit ungefähr einem Monat beim Essen Schmerzen. Heute sind die Schmerzen andauernd. Der Zahn ist auf leichteste Perkussion stark schmerzhaft. Pulpakammer offen. Das Röntgenbild zeigt einen leichten apikalen Schatten. Diagnose: Pulpagangrän und Periodontitis acuta.

Injektion von ½ ccm Novokain, 1 ccm Septojod, getrennt voneinander in die Umschlagsfalte injiziert.

*24. Januar:* Nach der Injektion war der Patient vollkommen schmerzfrei und ist es geblieben. Die Injektion an sich war vollkommen reaktionslos. — Nach erfolgter Sterilisation des Wurzelkanals wurde die Wurzel mit *Albrechtscher* Wurzelfüllung gefüllt.

*Fall 4.* E. J., 1900, ♀. — Zahn: $\underline{4|}$.

*24. Januar:* Schmerzen beim Kauakt. Auf Perkussion reagiert der betreffende Zahn sogleich mit Schmerzen. Diagnose: Akute Periodontitis.

Injektion von 1 ccm Septojod, nach vorheriger Anästhesierung der Umschlagsfalte mit ½ ccm Novokain.

*27. Januar:* Völlige Schmerzfreiheit. Die Schmerzen sind mit der Injektion verschwunden. Ein heute angefertigtes Röntgenbild zeigt am Apex der bukkalen Wurzel noch den verbreiterten Periodontalspalt. Eröffnung der Pulpakammer und Ausräumung. Nach zwei Asphalineinlagen Wurzelfüllung.

*Fall 5.* K. H., 1885, ♂. — Zahn: |1.

Am |1 war unter Lokalanästhesie die Pulpa extrahiert und eine Chlorphenoleinlage gelegt worden.

*10. Dezember:* Akute Periodontitis, ob eine Reizung durch die Chlorphenoleinlage vorliegt oder durch zurückgebliebene Pulpareste, ist unbestimmt. — Im Röntgenbild ist ein verbreiterter Periodontalspalt und eine leichte Infiltration des Knochens in der Gegend des Apex erkennbar. Außen an der Schleimhaut keine Veränderungen. Nach vorhergehender Injektion von ½ ccm Novokain wird 1 ccm Septojod injiziert. Die Chlorphenoleinlage wird entfernt und eine Eugenoleinlage gelegt.

*14. Dezember:* Noch leichter Schmerz bei Perkussion. Nach der Injektion trat ein Ödem der Oberlippe auf, das bis zum 12. Dezember blieb. Am Tage nach der Injektion war der Schmerz stärker als vorher. Dann nahmen die Schmerzen ab.

Injektion von ½ ccm Novokain und 2 ccm Septojod, beide getrennt.

*17. Dezember:* Seit zwei Tagen Schmerzfreiheit. Laut Patient ist der Schmerz beim Beißen am Tage nach der Injektion verschwunden.

*10. Januar:* Der weitere Verlauf dieses Falles war ein ungünstiger. Zur weiteren Behandlung erschien der Patient nicht mehr. Der Zinkoxydsulfatverschluß bröckelte heraus und die Pulpakammer stand offen. Es entstand eine neue Periodontitis acuta. Starke Perkussionsempfindlichkeit. Die Umschlagfalte druckempfindlich und infiltriert. In einem neuen Röntgenbild konnte die Bildung von Granulationen am Apex festgestellt werden. — Der Wurzelkanal wurde gereinigt und desinfiziert, verbunden mit einer Injektion von 1 ccm Septojod. Die Behandlung war ohne Erfolg. Nach drei Tagen kam es zur Inzision. Aus der Inzisionswunde quoll Granulationsgewebe. Durch die Inzision vorübergehende Erleichterung. Nach drei Tagen traten die Schmerzen wieder auf. Die Wurzel wurde gefüllt und die Wurzelspitze reseziert, worauf Heilung eintrat.

*Fall 6.* Sch. A., 1910, ♀. — Zahn: 6|.

*3. Januar:* Am 31. Dezember plötzliches Auftreten von Schmerzen auf warm. Darauf Schmerzen auch beim Kauen, und die Patientin findet den Zahn länger. Im Röntgenbild wird eine Verdickung der Wurzelhaut der beiden bukkalen Wurzeln konstatiert. Diagnose: Akute Periodontitis.

Injektion von ½ ccm Novokain, und darauf 1 ccm Septojod.

*6. Januar:* Noch starke Perkussionsempfindlichkeit. Am 4. Januar ist ein Ödem der rechten Wange aufgetreten.

Injektion von 2 ccm Septojod nach vorhergehender Anästhesierung.

*10. Januar:* Auf die zweite Injektion reagierte die Patientin wieder am folgenden Tage mit einem Ödem der Wange. Die Perkussionsempfindlichkeit ist beinahe ganz verschwunden.

Dritte Injektion von 1 ccm Septojod nach vorhergehender Anästhesierung.

*24. Januar:* Nach der dritten Injektion sind die noch bestehenden Schmerzen ganz verschwunden, um langsam nach etwa zehn Tagen wieder zu erscheinen. Eröffnung der Pulpakammer und Chlorphenoleinlage. — Mit dem Beginn der Wurzelbehandlung verschwanden sämtliche Symptome der akuten Periodontitis.

*Fall 7.* R. F., 1898, ♂. — Zahn $\underline{|7}$.

*3. Dezember:* Akute Periodontitis. Starke Perkussionsempfindlichkeit.

Injektion von ½ ccm Novokain und darauf 1 ccm Septojod.

*7. Dezember:* Der Zahn ist wieder kaufähig. Die andauernden Schmerzen sind mit der Injektion verschwunden, nur auf Heiß treten noch Schmerzen auf. — Eröffnung der Pulpakammer und Entfernung der gangränösen Kronenpulpa. Trikresol-Formalineinlage. Andern Tags vollkommene Schmerzfreiheit.

*Fall 8.* E. B., 1903, ♂. — Zahn: $\underline{|1\,2}$.

Seit einigen Tagen andauernde Schmerzen. Perkussion löst vermehrten Schmerz aus. Umschlagfalte gerötet. Diagnose: Periodontitis acuta. In einem Röntgenbild ist an beiden Zähnen eine verdickte Wurzelhaut erkennbar sowie leichte Infiltration des Knochens.

*25. April:* Injektion von 1 ccm Septojod, nach vorhergehender Anästhesierung durch ½ ccm Novokain. Wenige Minuten nach der Injektion reagiert der Patient mit heftigen Schmerzen, die in die Orbita und in die Gegend des Ohres ausstrahlen. Die Oberlippe und Nasolabialfalte sind in kurzer Zeit ödematös. Der Patient verweilt eine ganze Stunde unter der Solluxlampe und erhält ein Analgetikum, worauf die Schmerzen milder werden. Darauf wird an beiden Zähnen die Wurzelfüllung entfernt. Die Wurzelkanäle bleiben unter $H_2O_2$ getränkter Watte offen.

*27. April:* Die Schmerzen sind geblieben, steigerten sich vielmehr, so daß Abszedierung zu erwarten ist. Fluktuation noch keine vorhanden. Eine Inzision, bei der auch die labiale Alveolenwand durchtrennt wird, fördert reichlich Eiter zutage. Mit der

Inzision verschwanden langsam die Schmerzen. Nach Abklingen aller Symptome erfolgte Gangränbehandlung.

Bei diesem Fall ist hervorzuheben, daß die Septojodinjektion subperiostal auf die Wurzelspitze des seitlichen Schneidezahns hin erfolgt war.

*Fall 9.* L. O., 1911, ♂. — Zahn: $\underline{|1}$.

Seit vierzehn Tagen anfallsweise Schmerzen auf Warm, dann Schmerzen beim Beißen; jetzt dauernde Schmerzen. Diagnose: Pulpitis gangränosa und Periodontitis acuta.

*13. Januar:* Injektion von ½ ccm Novokain, und als besondere Injektion 1 ccm Septojod.

*17. Januar:* Nach der Injektion haben die Schmerzen nachgelassen. Heute ist nur noch auf Perkussion Schmerz vorhanden.

Zweite Septojodinjektion von 2 ccm nach vorhergehender Anästhesierung.

*1. Februar:* Nach der zweiten Injektion sind die Perkussionsschmerzen verschwunden; vollkommene Schmerzfreiheit. Eröffnung der Pulpakammer und Gangränbehandlung. Nach drei Asphalineinlagen wird am 24. Februar die Wurzel gefüllt.

*Fall 10.* H. F., 1901, ♀. — Zahn: $\underline{|6}$.

Der betreffende Zahn trug eine Krone (Pfeiler eine Brücke). Die Krone wurde, da der Zahn periodontische Schmerzen zeigte, entfernt. Bei der Eröffnung des Zahns wurde eine lebende Pulpa gefunden. Arseneinlage. Die periodontistischen Schmerzen blieben.

*14. Juni:* Schmerzen beim Kauen. Rötung der Umschlagfalte und Schmerzen bei Druck auf die Wurzelspitzengegend sind nicht vorhanden. Das Röntgenbild zeigt ein normales Periodontium. Die Pulpakammer bleibt nach Entfernung der Arseneinlage unter $H_2O_2$ getränkter Watte offen.

Injektion von ½ ccm Novokain, und getrennt davon 1 ccm Septojod, nachher folgt eine Solluxbestrahlung von einer Viertelstunde.

*16. Juni:* Die Schmerzen beim Kauakt sind durch Injektion und Solluxbestrahlung geringer geworden, aber nicht ganz verschwunden. Reaktion auf die Injektion trat keine auf.

Injektion von ½ ccm Novokain und darauf 1 ccm Septojod und weitere Solluxbestrahlung von 15 Minuten.

*20. Juni:* Die zweite Septojodinjektion verlief ohne jede Reaktion. Die Schmerzen beim Kauakt sind ganz verschwunden. —

Asphalineinlagen zur Desinfektion der Wurzelkanäle und Wurzelfüllung.

*Fall* 11. Sch. F., 1905, ♀. — Zahn: $\overline{|5}$.

*22. Januar:* Akute Pulpitis mit sekundärem periodontitischen Reizungen. Der Zahn ist auf Temperaturunterschiede sowie auf Perkussion schmerzhaft. Im Röntgenbild ist ein stark verbreiteter Periodontalspalt sichtbar.

Von einer Devitalisation der Pulpa wird abgesehen und nach gewohnter Technik $^1/_2$ ccm Novokain und 1 ccm Septojod injiziert.

*24. Januar:* Am Tage der Injektion hatte Patientin etwa zwei Stunden starke Schmerzen. Auf Perkussion reagiert der Zahn heute nicht mehr. Die pulpitischen Schmerzen sind noch vorhanden. Es folgt die übliche Pupitisbehandlung.

*Fall 12.* B. J., 1894. ♂. — Zahn: $\underline{|7}$.

*13. Dezember:* Seit einigen Tagen andauernde Schmerzen, dann treten auch Schmerzen beim Beißen auf. Die Diagnose lautet auf Pulpitis simplex mit periodontitischen Reizerscheinungen. — Auf Temperaturunterschiede reagiert der Zahn nicht im geringsten. Die Pulpa bleibt unberührt, und nur die Periodontitis wird behandelt.

Nach vorhergehender Injektion von $^1/_2$ ccm Novokain wird 1 ccm Septojod in die Umschlagfalte injiziert.

*17. Dezember:* Nach der Injektion verschwinden die Schmerzen am 14. Dezember total, um am 16. Dezember wieder aufzutreten.

Zweite Injektion von 1 ccm Novokain und 2 ccm Septojod, beide Injektionsflüssigkeiten werden einzeln injiziert.

*21. Dezember:* Nach der zweiten Injektion völlige Schmerzfreiheit, die bis heute dauert. Beide Septojodinjektionen waren als solche vollständig reaktionslos verlaufen.

*23. Dezember:* Beim Kauen sind wieder leichte Schmerzen aufgetreten, ebenso reagiert der Patient auf Perkussion. Versuchshalber wird eine dritte Septojodinjektion von 2 ccm ausgeführt.

*10. Januar:* Wiederauftreten der akuten Periodontitis. — Eröffnung der Pulpakammer und Arseneinlage auf die lebend vorgefundene Pulpa. Nach einem Tage Schmerzfreiheit.

*Fall 13.* L. K., 1908, ♂. — Zahn: $\underline{6|}$.

Seit einer Woche andauernde Schmerzen. Beim Kauen schmerzt ein bestimmter Zahn. Der Zahn zeigt eine fortgeschrittene zentrale Karies. Nach Entfernung der erweichten und ver-

färbten Dentinmassen durch den Exkavator erklärt der Patient, daß ihm jeder Temperaturunterschied Schmerzen bereite. Diagnose: Pulpitis simplex mit akuter Periodontitis.

Injektion von ½ ccm Novokain und darauf 1 ccm Septojod. Eröffnung der Pulpakammer und Arseneinlage.

*24. Januar:* Mit der Injektion und der Arseneinlage sind die Schmerzen verschwunden. Beim Versuch, die Pulpa zu amputieren, werden noch sehr reaktive Pulpastümpfe vorgefunden, so daß eine zweite Arseneinlage nötig ist. Trotz diesen noch überlebenden infizierten Geweben blieb von seiten der Wurzelhaut jede weitere Reaktion aus, was wir der Septojodinjektion zuschreiben.

*Fall 14.* W. R., 1904, ♀. — Zahn: $\underline{6}$.

Diagnose: Akute Periodontitis; Grund unbekannt.

*4. Januar:* Heute beim Kauen zum erstenmal leichte Schmerzen. Auf Perkussion reagiert die Patientin erst auf festes Klopfen, ebenso auf starken manuellen Druck. Äußerlich alles normal. Im Röntgenbild sind keine Veränderungen des Periodontiums zu erkennen. Der Zahn ist in der palatinalen Wurzel gefüllt, die beiden bukkalen Wurzelpulpen amputiert.

Nach vorhergehender Anästhesierung der Umschlagfalte Injektion von 1 ccm Septojod.

*8. Januar:* Am Tage nach der Injektion sind sämtliche Schmerzen verschwunden. Auf die Injektion ist am 5. Januar ein leichtes Ödem der linken Wange in der Gegend des ersten Molaren aufgetreten.

*Fall 15.* H. K., 1902, ♂. — Zahn: $\underline{5}$.

Am 15. November wurde der betreffende Zahn mit einer Arseneinlage versehen. Am 22. November akute Periodontitis. Die Arseneinlage wurde entfernt und der Zahn mit eröffneter Pulpakammer offen gelassen. Die Periodontitis blieb.

*6. Dezember:* Seit dem 22. November bestehen andauernde geringe Schmerzen. Perkussion sehr schmerzhaft. Äußerlich alles normal.

Injektion von 1 ccm Novokain und getrennt davon 1 ccm Septojod.

Ein Röntgenbild zeigt einen verbreiterten Periodontalspalt am Apex.

*10. Dezember:* Am Tage nach der Injektion verschwanden die andauernden Schmerzen. Perkussion noch leicht schmerzhaft.

Zweite Injektion von 2 ccm Novokain und 2 ccm Septojod. Die erste Injektion war vollkommen reaktionslos.

*14. Dezember:* Völlige Schmerzfreiheit. — Sterilisation des Wurzelkanals und Wurzelfüllung.

*Fall 16.* Sch. A., 1909, ♀. — Zahn: $\overline{6}|$.

*4. Januar:* Arseneinlage nach Exkavation des Zahnes, da die Pulpa verletzt wurde.

*11. Januar:* Akute Periodontitis. Schmerzen beim Kauen. Auf Temperaturunterschiede reagiert der Zahn nicht. Entfernung der Kronenpulpa und Bedecken der amputierten Wurzelstümpfe mit Triopaste-Zinkoxyd.

Darauf je eine Injektion von ½ ccm Novokain und 1 ccm Septojod.

Eine Röntgenaufnahme zeigte die Pulpa-Amputation.

*14. Januar:* Direkt nach dem Abklingen der Anästhesie bleibt Patientin ohne Schmerzen. Die Injektion selbst hatte kein Ödem zur Folge.

*Fall 17.* Z. M., 1910, ♀. — Zahn: $\overline{7}|$.

Am 9. Dezember wurde eine Arseneinlage gelegt.

*16. Dezember:* Seit zwei Tagen Schmerzen beim Kauen. Heute starker Schmerz auf Perkussion. Gingiva bukkal leicht gerötet. — Eröffnung der Pulpakammer und Eugenoleinlage.

Gleichzeitig Injektion von 1 ccm Septojod nach Anästhesierung der Umschlagfalte.

*21. Dezember:* Nach der Injektion sind die Schmerzen geringer geworden. Heute noch leichte Reaktion auf Perkussion. Auf die Injektion folgte kein Ödem.

Injektion von 2 ccm Septojod nach vorhergehender Anästhesierung der Umschlagfalte.

*5. Januar:* Nach der zweiten Injektion sind die Schmerzen ganz verschwunden. Öden oder Nachschmerz post injectionem traten nicht auf. — Pulpa-Amputation und Füllung der Pulpakammer mit Triopaste-Zinkoxyd.

*Fall 18.* H. G., 1905, ♀. — Zahn: $\underline{1}|\underline{1}$.

Beide Zähne waren mit Nervarsentabletten devitalisiert worden. Periodontitische Reizerscheinungen bestanden vor der Devitalisation nicht.

*7. Dezember:* $\underline{1}|$. Wurzelfüllung (Triopaste-Guttaperchastift). Am gleichen Tage tritt eine akute Periodontitis auf.

*10. Dezember:* Injektion von 1 ccm Novokain und 1 ccm Septojod. Das Röntgenbild läßt im Periodontium keine Veränderungen erkennen.

*14. Dezember:* Mit der Injektion sind die periodontitischen Schmerzen verschwunden, um am 12. Dezember wieder zu erscheinen, wenn auch in leichtester Form.

*10. Dezember:* $\underline{|1}$. Wurzelfüllung (Triopaste-Guttaperchastift). Tags darauf Schmerzen wie bei $\underline{1|}$. Das Röntgenbild zeigt ebenfalls normales Periodontium ($\underline{1|}$ und $\underline{|1}$ auf dem gleichen Bild).

Injektion von 1½ ccm Novokain und darauf 2½ ccm Septojod, das ganze Quantum auf beide Zähne verteilt.

*17. Dezember:* Seit der Injektion vom 14. Dezember völlige Schmerzfreiheit. — Beide Septojodinjektionen hatten weder Ödem noch vermehrten Schmerz zur Folge.

*Fall 19.* A. E., 1910, ♀. — Zahn: $|\overline{6}$.

*Anamnese:* Arseneinlage am 9. Juni 1926. 16. Juni: Pulpaamputation (Triopaste-Zinkoxyd), Amalgamfüllung. 9. November: Entfernung der Amalgamfüllung und Amputationspaste und Beschicken der Pulpastümpfe zum zweitenmal mit Arsen, da eine Restpulpitis aufgetreten war. Nach einer Woche akute Periodontitis. 16. November: Eugenoleinlage. 17. November: Eine Viertelstunde Solluxbestrahlung nebst Jodanstrich. 19. November: Die periodontitischen Erschienungen sind bedeutend geringer; Phenoleinlage. 20. November: Wieder stärkeres Auftreten einer akuten Periodontitis. Entfernung der Phenoleinlage, Extraktion der Pulpastümpfe, Sondierung der Wurzelkanäle und Offenlassen des Zahns unter $H_2O_2$ getränkter Watte. 22. November: Die Periodontitis ist am Ausheilen. Zweite Phenoleinlage. 24. November: Schmerzfreiheit. Die Phenoleinlage wird durch eine Asphalineinlage ersetzt. 30. November: Zweite Asphalineinlage. Patientin ist bis heute schmerzfrei geblieben. 7. Dezember: Wurzelfüllung (Triopaste-Guttaperchastift).

*14. Dezember:* Seit einigen Tagen andauernde Schmerzen, starke Perkussionsempfindlichkeit. Submaxillarlymphdrüsen vergrößert und druckempfindlich.

Injektion von 1 ccm Novokain und 1 ccm Septojod, beide als einzelne Injektionen.

Eine Röntgenaufnahme läßt den Gedanken an eine Perforation aufkommen. Die Perforationsstelle befindet sich zwischen den beiden Wurzeln.

*17. Dezember:* Die Lymphdrüsenschwellung ist verschwunden, der Schmerz auf Perkussion weniger ausgeprägt, immerhin noch deutlich vorhanden. Wiedereröffnen des Zahns. Die im Pulpa-

kavum liegende Wurzelfüllungsmasse sowie die Füllung der Wurzelkanäle wird entfernt und der Zahn unter Anwendung aseptischer Kautelen auf Perforation untersucht. Eine Perforation wird nicht gefunden. Eugenoleinlage.

*21. Dezember:* Patientin erklärt, daß am 18. Dezember der betreffende Zahn wieder kautüchtig war. Heute noch ganz leichter Schmerz auf Perkussion.

Zweite Injektion von 2 ccm Septojod nach vorhergehender Anästhesierung der Umschlagsfalte.

*6. Januar:* Nach der zweiten Injektion wurde die Patientin schmerzfrei. — Ein zweites Röntgenbild zeigt den absichtlich aus einer andern Richtung projizierten Zahn.

*Fall 20.* N. E., 1886, ♀. — Zahn: $\underline{|6}$.

Der Zahn enthält eine gangränöse Pulpa. Am 16. Dezember weite Eröffnung der Pulpakammer und Entfernung des Kronenteils der Pulpa. Asphalineinlage.

*21. Dezember:* Seit zwei Tagen andauernde Schmerzen. Das Kauen auf der linken Kieferseite ist vollkommen unmöglich. Die Asphalineinlage bleibt liegen, die Formaldehydeinwirkung auf das Periodontium geht also weiter.

Injektion in die anästhesierte Umschlagfalte von 1 ccm Septojod. — Tags darauf Schmerzfreiheit.

*Fall 21.* B. A., 1903, ♂. — Zahn: $\overline{|4}$.

*30. November:* Akute Periodontitis. Trepanation und Entfernung der alten Wurzelfüllung. Der Zahn wird unter $H_2O_2$ getränkter Watte offen gelassen, worauf die Periodontitis abklingt. Darauf am 2. Dezember eine Trikresol-Formalineinlage und am 9. und 16. Dezember je eine Asphalineinlage.

*17. Dezember:* Heftiger Periodontitisanfall. Entfernung der Asphalineinlage.

*18. Dezember:* Morgens früh heftige, andauernde Schmerzen. Der Zahn ist schon bei leichter Berührung sehr schmerzhaft. Starke Rötung und Schwellung der Gingiva.

Injektion von 1 ccm Septojod nach Anästhesierung der Umschlagsfalte mit ½ ccm Novokain.

Ein Röntgenbild zeigt Infiltration des Knochens am Apex.

*20. Dezember:* Leichte Besserung; 20 Minuten Solluxbestrahlung.

*21. Dezember:* Die Lichtbehandlung zeigt verblüffenden Erfolg. Der Patient ist schmerzfrei. Außer der Perkussionsempfindlich-

keit sind die Schmerzen vollkommen verschwunden. Der Zahn selbst ist stark locker.

Injektion von ¾ ccm Novokain, darauf 2 ccm Septojod und 20 Minuten Sollux bestrahlung.

*23. Dezember:* Noch leichter Perkussionsschmerz.

*6. Januar:* Völlige Schmerzfreiheit. Der Zahn ist noch stark locker. Diese Lockerung ist bei Sicht des zweiten Röntgenbildes erklärlich. In diesem Röntgenbild ist die strake Zerstörung und Infiltration der Alveole sichtbar. Trikresolformalineinlage.

*5. Februar:* Ein drittes Röntgenbild zeigt die Regeneration der interalveolären Septen.

*25. März:* Nach drei Asphalineinlagen Wurzelfüllung (*Albrecht*). In einer Kontrollaufnahme ist wieder eine normale Alveole und Knochen sichtbar.

*Fall 22.* Sch. A., 1901, ♀. — Zahn 2|.

*12. Januar:* Seit einem Tag andauernde heftige Schmerzen. Jede kleinste Perkussion ist sehr schmerzhaft. Gingiva und Umschlagfalte normal. Pulpakammer geschlossen.

In die vorher mit 4/10 ccm Novokain anästhesierte Umschlagsfalte wird 1 ccm Septojod injiziert.

*13. Januar:* Nach der Injektion verschwinden die andauernden Schmerzen. Auf Perkussion noch deutliche Reaktion. Eröffnung der Pulpakammer und Reinigung. Offenlassen des Zahns unter $H_2O_2$ getränkter Watte.

*14. Januar:* Schmerzfreiheit. Trikresol-Formalineinlage. Wenige Stunden nach der Einlage treten neue Schmerzen auf. Ein Durchstoßen von septischem Material ist ausgeschlossen, da nur die gangränöse Kronenpulpa entfernt wurde.

Zweite Injektion von 2 ccm Septojod.

Mit der Injektion verschwinden die Schmerzen und treten nicht wieder auf. — Nach gründlicher mechanischer und chemischer Reinigung des Wurzelkanals Wurzelfüllung. — Ein Röntgenbild vom 13. Januar zeigt ein kleines apikales Granulom. Nach erfolgter Wurzelfüllung konnte das Verhalten des Granuloms wegen Wegzug der Patientin nicht weiter beobachtet werden.

*Fall 23.* B. H., 1901, ♀. — Zahn: 2|.

Vor fünf Jahren Wurzelfüllung. Bei einer Kontroll-Röntgenaufnahme der Wurzelfüllung wird ein großes apikales Granulom entdeckt. Entfernung der alten Wurzelfüllung, Reinigung des Wurzelkanals (Aqua regia, Antiformin, Wasserstoffsuperoxyd) und

neue Wurzelfüllung in der gleichen Sitzung. Ein zweites Röntgenbild zeigt die zweite Wurzelfüllung.

*24. Februar:* Zwei Tage nach der neuen Wurzelfüllung andauernde Schmerzen. Jodanstrich der Umschlagfalte.

*25. Februar:* Die andauernden Schmerzen sind geblieben.

Nach vorhergehender Injektion von ½ ccm Novokain wird 1 ccm Septojod in die Umschlagfalte injiziert.

*28. Februar:* Nach der Injektion bis zum 26. Februar nachmittags war die Patientin schmerzfrei (28 Stunden rund). Dann wieder langsames Auftreten der Schmerzen.

Nach Anästhesierung durch ½ ccm Novokain Injektion von weiteren 2 ccm Septojod in die Umschlagfalte. — Die zweite Injektion war wieder erfolgreich. Nach zwei Tagen war die Patientin schmerzfrei und ist es geblieben.

*Fall 24.* S. K., 1902, ♀. — Zahn: $\overline{4}|$.

*7. Februar:* Seit zwei Tagen andauernde Schmerzen, starke Perkussionsempfindlichkeit. Äußerlich keine Veränderungen. Das Röntgenbild zeigt eine mangelhafte Wurzelfüllung und ein großes diffuses Granulom.

Injektion von ½ ccm Novokain und darauf 1 ccm Septojod.

*10. Februar:* Die andauernden Schmerzen sind nach der Injektion rasch verschwunden, nachts treten noch Schmerzen auf. Eröffnung des Wurzelkanals, bzw. Entfernung der alten Wurzelfüllung. — Die Injektion war von einem leichten Ödem hinter dem rechten Mundwinkel begleitet. Nach einem Tag war das Ödem wieder resorbiert.

*15. Februar:* Seit der Eröffnung des Wurzelkanals Schmerzfreiheit. Extraktion des Zahnes wegen Caries profunda.

*Fall 25.* Sch. J., 1910, ♀. — Zahn: $|\underline{2}$.

*9. Dezember:* Inzision eines subperiostalen Abszesses in der Gegend des linken obern Eckzahns. Auf Perkussion reagieren Eckzahn und zweiter Inzisivus.

Anschließend an die Inzision wird nach leichter Anästhesie 1 ccm Septojod injiziert.

*13. Dezember:* Völlige Schmerzfreiheit. Ein Röntgenbild zeigt eine vom lateralen Schneidezahn ausgehende Zyste.

*21. Dezember:* Ein Versuch, die Zyste zu punktieren, scheitert. Die Absicht war folgende: Nach leichter Anästhesie der Umschlagfalte wird mit einer Fischerspritze die Zyste angestochen und der flüssige Inhalt abgesogen. Darauf wird direkt in die

Zyste Septojod injiziert. Der Versuch mißlang, weil die Kanülen zu schwach waren.

Injektion in die Gegend der Wurzelspitze von 2 ccm Septojod.

*19. Januar:* Ein zweites Röntgenbild zeigt die Zyste in ihrer alten Ausdehnung.

Injektion von weiteren 2 ccm Septojod in die vorher anästhesierte Wurzelspitzengegend.

*31. Januar:* Trepanation der Zyste mit feinem Rosenbohrer. Darauf Punktierung und Füllung mit Septojod (0,6 ccm).

*3. Februar:* Eröffnung des schuldigen Zahns und Desinfektionseinlage (Asphalin).

*23. Februar:* Wurzelfüllung mit Jodoformzement und Elfenbeinstift.

*4. März:* Chirurgische Behandlung der Zyste und Wurzelspitzenresektion.

*Fall 26.* J. M., 1897, ♀. — Zahn: $\underline{3}|$.

*7. Januar:* Der betreffende Zahn trägt eine Silikatfüllung. Seit einigen Tagen Schmerzen beim Beißen, die langsam stärker wurden. Diagnose: Pulpagangrän und Periodontitis chronica mit akutem Nachschub. Das Röntgenbild zeigt ein großes Granulom.

Injektion von ½ ccm Novokain und 1 ccm Septojod als zwei getrennte Injektionen.

*11. Januar:* Am 8. Januar waren die Schmerzen beim Beißen eher stärker. Der erste Prämolar links oben (am 7. Dezember nach Arseneinlage Pulpa-Amputation) war dabei auch beteiligt. Dann Abnahme der Schmerzen. Heute ist der Eckzahn sowie auch der erste Prämolar auf Perkussion noch leicht schmerzend. Die andauernden Schmerzen sind ganz verschwunden.

Injektion von $^6/_{10}$ ccm Novokain und 2 ccm Septojod, getrennt.

*17. Januar:* Unmittelbar nach der zweiten Injektion Schmerzen, die nach einigen Stunden verschwanden. Seither Schmerzfreiheit.

Injektion von $^6/_{10}$ ccm Novokain und 2 weitern ccm Septojod, wieder als zwei getrennte Injektionen.

*26. Januar:* Schmerzfreiheit. Die dritte Injektion blieb ohne Reaktion. Bei Druck auf die Wurzelspitze noch leichter Schmerz vorhanden.

*21. Februar:* Die Patientin ist ohne Schmerzen geblieben. Bei Druck auf die Wurzelspitze ist der Schmerz ebenfalls verschwunden. Eine weitere Röntgenaufnahme zeigt das Granulom ohne

Veränderung. Entfernung der Silikatfüllung und Eröffnung der Pulpa. Nach Entfernung der gangränösen Kronenpulpa Asphalineinlage.

*24. Februar:* Chemische und mechanische Reinigung des Wurzelkanals. Zweite Asphalineinlage. Vier Tage später Wurzelfüllung, bei der der Guttaperchastift über den Apex hinausgetrieben wurde. Die Patientin reagiert schon am nächsten Tage mit einer akuten Periodontitis. Die Wurzelfüllung wird wieder entfernt.

*4. April:* Neue Wurzelfüllung. Ein neues Röntgenbild läßt im Granulom deutliche Knochenneubildung erkennen. — Vom 3. März bis 4. April lag Asphalin im Wurzelkanal.

*29. April:* Kontroll-Röntgenaufnahme, die Ausheilung des Granuloms zeigt.

*Fall 27.* Sch. G., 1903, ♂. — Zahn: $\underline{2}$.

*16. Dezember:* Andauernde Schmerzen, vermehrter Schmerz beim Beißen, Pulpakammer steht offen. Mit einem Nervextraktor wird eine alte Wurzelfüllung aus Watte entfernt. Diagnose: Chronische Periodontitis mit akutem Nachschub.

Nach Injektion von ½ ccm Novokain wird 1 ccm Septojod injiziert.

*18. Dezember:* Schmerzfreiheit. Mit der Injektion sind die Schmerzen verschwunden. Zu erwähnen ist allerdings, daß der Wurzelkanal offen blieb, bzw. mit $H_2O_2$ getränkter Watte lose verschlossen wurde. Ein Röntgenbild ergibt ein apikales Granulom.

*22. Dezember:* Injektion von 1 ccm Novokain und 2 ccm Septojod, getrennt. Der Wurzelkanal bleibt offen.

*8. Januar:* Ein zweites Röntgenbild zeigt am Apex den gleichen Status.

Injektion von 1 ccm Novokain und 2 ccm Septojod, getrennt.

*12. Februar:* Der Patient ist schmerzfrei geblieben. Eine neue Röntgenaufnahme zeigt eine leichte Aufhellung des Granuloms. Zur Desinfektion des Wurzelkanals Asphalineinlage.

*22. Februar:* Nach zwei Asphalineinlagen Wurzelfüllung. Ein neues Röntgenbild zeigt neben der Wurzelfüllung Ausheilung am Apex.

*26. März:* Eine neue Röntgenaufnahme nach Verlauf eines Monats zeigt noch einen deutlichen apikalen Schatten.

*23. April:* Kontroll-Röntgenaufnahme: Außer Verdickung der apikalen Wurzelhaut normales Bild.

*Fall 28.* F. F., 1904, ♀. — Zahn: $\overline{7}$.

Diagnose: Periodontitis acuta.

*21. Dezember:* Von $\overline{7}$ sind noch die tief abgebrochenen Wurzeln vorhanden. Bei Sondierung der Wurzelkanäle treffen wir noch auf lebende Pulpateile. Starke Rötung und Infiltration der Gingiva. Schwellung der submaxillaren Lymphdrüsen. Kieferwinkelgegend ödematös. Der Zahn selbst auf Berührung sehr schmerzhaft.

Injektion von ½ ccm Novokain und 1 ccm Septojod, getrennt. — Das Röntgenbild zeigt an der distalen Wurzel ein Granulom, ebenso einen «Infiltrationshof» an der mesialen Wurzel.

*23. Dezember:* Die andauernden Schmerzen sind verschwunden. Perkussionsschmerz noch stark vorhanden. Lymphdrüsenschwellung ist noch deutlich, ebenso ihre Druckempfindlichkeit. Bei Druck auf die Linea obliqua Schmerz. Gingiva bukkal noch gerötet und infiltriert, ebenso noch leichtes Ödem der Kieferwinkelgegend.

Zweite Injektion von 2 ccm Septojod nach vorhergehender Anästhesierung.

*4. Januar:* Infiltration der Gingiva, Ödem, Lymphdrüsenschwellung, Schmerz auf Perkussion sind verschwunden, nur die Druckempfindlichkeit auf der Linea obliqua ist noch vorhanden. Zweites Röntgenbild: Granulom an der distalen Wurzel; beginnende Granulationsbildung an der mesialen Wurzel.

*6. Januar:* Vorübergehend sind wieder Schmerzen aufgetreten. Bei Druck auf die Linea obliqua noch Schmerz vorhanden, heute ebenso Schmerzen bei Druck lingual des Zahns.

Dritte Septojodinjektion von 1 ccm nach vorausgehender Anästhesierung der Umschlagfalte mit 0,4 ccm Novokain.

*25. Januar:* Völlige Schmerzfreiheit. Seit der letzten Injektion sind keine Schmerzen mehr aufgetreten. Der Zahn ist wieder zum Kauakt brauchbar. Ein drittes Röntgenbild zeigt Bildung von neuen Knochenbälkchen an der distalen Wurzel, während an der mesialen Wurzel der Abbau des Knochens eher fortgeschritten ist. — Der Zahn blieb noch einen ganzen Monat ohne jede Reaktion im Munde und kam dann zur Extraktion. Sämtliche Septojodinjektionen verliefen als solche ohne Reaktion.

*Fall 29.* St. E., 1911, ♂. — Zahn: $\overline{7}$.

*16. Dezember:* Starke andauernde Schmerzen, starke Schwellung der submaxillären Lymphdrüsen, die bei leichter Berührung schon schmerzen. Infiltration am Kieferwinkel. Trismus. Der Zahn selbst tief kariös und bei leichter Berührung sehr schmerz-

haft. Pulpakammer offen, Gingiva und Umschlagfalte stark gerötet. Diagnose: Akute eitrige Wurzelhautentzündung. Im Röntgenbild ist ein stark erweiterter Periodontalspalt erkennbar sowie Einschmelzung des Knochens an den Wurzelspitzen (die Wurzelspitzen selbst mit den weiten apikalen Foramina werden noch nicht vollständig verkalkt sein; der Patient ist 16 Jahre alt).

Injektion von ½ ccm Novokain und darauf von 1 ccm Septojod in die Umschlagfalte.

*20. Dezember:* Das Bild ist gleich geblieben. Die Öffnungsweite der beiden Zahnbogen von Schneidekante zu Schneidekante gemessen, beträgt 8 mm. Die Schmerzen sind leicht geringer geworden. Solluxbestrahlung von 20 Minuten und Verordnung von warmen trockenen Umschlägen.

*21. Dezember:* Leichte Verringerung der Lymphdrüsenschwellung, ebenso der Infiltration der Kieferwinkelgegend. Öffnungsweite 13 mm. Der Zahn selbst noch perkussionsempfindlich.

Injektion von 2 ccm Septojod nach vorheriger Injektion von 1 ccm Novokain. Darauf Solluxbestrahlung von 20 Minuten.

*23. Dezember:* Noch leichte Schwellung der Lymphdrüsen, Öffnungsweite 19 mm. Perkussion des Zahns schmerzhaft. Die andauernden Schmerzen ganz verschwunden.

*3. Januar:* Der Zahn ist wieder kautüchtig. Lymphdrüsenschwellung, Infiltration am Kieferwinkel, Infiltration der Gingiva und Umschlagfalte ganz verschwunden. Öffnungsweite 40 mm. Die einzelnen Symptome sind laut Patient bis zum 27. Dezember langsam verschwunden. Bei verhältnismäßig fester Perkussion noch leichter Schmerz. Nach Anästhesierung mit ½ ccm Novokain Injektion von einem weitern ccm Septojod.

*10. Januar:* Noch sehr geringer Perkussionsschmerz. Eröffnung der Pulpakammer und Trikresol-Formalineinlage.

*15. Januar:* Reinigung der Wurzelkanäle, zweite Trikresol-Formalineinlage. Ein zweites Röntgenbild zeigt an der mesialen Wurzel wieder einen normalen Periodontalspalt. Die beiden Wurzelspitzen stecken in Granulationsgewebe.

*25. Januar:* Nochmalige Reinigung der Wurzelkanäle; Asphalineinlage.

*22. Februar:* Zweite Asphalineinlage. Wieder leichte Perkussionsempfindlichkeit, da der Zahn seit längerer Zeit wieder offensteht.

*23. März:* Wurzelfüllung (*Albrecht*). Ein drittes Röntgenbild zeigt neue Knochenbildung an den Wurzelspitzen.

*22. April:* Kontroll-Röntgenaufnahme. Gleicher Status wie vor einem Monat.

Injektion von ½ ccm Novokain und darauf von 1 ccm Septojod. — Auf die Injektion trat am folgenden Tag ein leichtes Ödem in der Gegend des Kieferwinkels auf.

*27. Mai:* Kontroll-Röntgenbild. Neue Knochenbildung im periapikalen Gebiet.

*Fall 30.* G. E., 1911, ♂. — Zahn: $\overline{6}|$.

*9. Dezember:* Diagnose: Akute Periodontitis. Seit einigen Tagen andauernde Schmerzen, starker Schmerz auf Perkussion, leichte Rötung der Gingiva.

Nach Anästhesierung der Umschlagfalte wird 1 ccm Septojod injiziert. — Im Röntgenbild ist an beiden Wurzeln ein Granulom erkennbar.

*11. Dezember:* Starkes Ödem der Kieferwinkelgegend. Infiltration und Druckempfindlichkeit der submaxillären Lymphdrüsen. Die Schmerzen sind nach kurzem Abklingen nach der Injektion mit gleicher Heftigkeit wieder erschienen. Solluxbestrahlung von 20 Minuten und Verordnung von trockenen, warmen Umschlägen.

*13. Dezember:* Schmerzfreiheit. Das Ödem beinahe ganz resorbiert. Die Lymphdrüsen noch leicht vergrößert, aber nicht mehr druckempfindlich.

Injektion von 2 ccm Septojod in die leicht anästhesierte Umschlagfalte.

*17. Dezember:* Die Injektion verlief als solche ohne Reaktion. Ein zweites Röntgenbild zeigt den gleichen Status.

*8. Januar:* Eröffnung der Pulpakammer. Dabei muß jedenfalls etwas septisches Material zum Apex hinausgedrängt worden sein. Nach zwei Tagen, am 10. Januar, kleiner Abszeß in der Gingiva bukkal des Zahns. Ödem am Angulus des Unterkiefers sowie Lymphdrüsenschwellung. Auf Perkussion reagiert der Zahn nicht. Eröffnung des Abszesses, weites Aufziehen der Pulpakammer, Trikresol-Formalineinlage, 15 Minuten Solluxbestrahlung.

*12. Januar:* Weitere Solluxbestrahlung zur Beschleunigung der Resorption des noch leicht vorhandenen Ödems in der Gegend des Kieferwinkels. Die Lymphdrüsenschwellung ist verschwunden.

*17. Januar:* Reinigung der Wurzelkanäle, Asphalineinlage.

*29. Januar:* Dritte akute Periodontitis. Infiltration der Umschlagfalte, leichtes Ödem am Unterkiefer, Schmerz bei Druck auf die Wurzelspitze (Reizung durch die Formaldehyddämpfe des Asphalins). Die Asphalineinlage bleibt liegen und die Behandlung besteht nur in 30 Minuten Sollux. Ein neues Röntgenbild zeigt

an den Wurzelspitzen keine wesentliche Veränderung von den vorhergehenden Aufnahmen.

*31. Januar:* Die Gingiva ist noch infiltriert, weitere Sollux-bestrahlung von 20 Minuten. Dritte Asphalineinlage.

*25. Februar:* Wurzelfüllung *(Albrecht).*

*5. April:* Nach 38 Tagen seit der Wurzelfüllung zeigt ein neues Röntgenbild an der mesialen Wurzel noch einen Schatten.

*6. Mai:* Kontroll-Röntgenaufnahme: Keine große Veränderung seit der letzten Aufnahme. An der mesialen Wurzel hat sich langsam ein Granulom entwickelt. (Mangelhafte Wurzelfüllung!).

*Fall 31.* H. F., 1893, ♂. — Zahn: 5|.

*10. Januar:* Seit einigen Tagen andauernde Schmerzen, starke Perkussionsempfindlichkeit. Bukkale Zahnfleischfistel. Die Fistel besteht laut Patient schon längere Zeit. Nach einer Erkältung traten die Schmerzen auf. Diagnose: Chronische Wurzelhautentzündung mit akutem Aufflackern der Entzündung. Im Röntgenbild ist ein großes apikales Granulom sichtbar.

Injektion von ½ ccm Novokain und darauf von 1 ccm Septojod.

*14. Januar:* Patient ist schmerzfrei. Die Fistel fließt laut Patient seit der Injektion nicht mehr.

Nach ½ ccm Novokain Injektion von 1½ ccm Septojod.

*19. Januar:* Der Zahn ist vollkommen reaktionslos geblieben. Fistel hat sich geschlossen.

Nach vorhergehender Anästhesierung durch ½ ccm Novokain Injektion von 2 ccm Septojod. — Ein zweites Röntgenbild zeigt das Granulom vollkommen unverändert.

*28. Januar:* In den letzten Tagen sind von Zeit zu Zeit wieder Schmerzen aufgetreten, besonders in der Nacht, ebenso fließt die Fistel wieder.

*3. Februar:* An der Fistelöffnung hat sich eine prall gefüllte Eiterpustel von ungefähr ½ cm Durchmesser gebildet. Die Pustel wird mit dem Messer gespalten. Eröffnung der Pulpakammer und Asphalineinlage.

*5. Februar:* Patient ist wieder vollkommen schmerzfrei. Reinigung des Wurzelkanals und Entfernung einer alten Wurzelfüllung aus Watte. Zweite Asphalineinlage.

*29. März:* Nach der zweiten Asphalineinlage hat sich die Fistel definitiv geschlossen.

*4. April:* In einem neuen Röntgenbild sind Knochenneubildungen im Bereich des Granulationsgewebes bemerkbar. Wurzelfüllung.

*Fall 32.* H. G., 1905, ♀. — Zahn: $\underline{|2}$.

*5. Januar:* Parulis. Inzision. Tags darauf Entfernung des eingelegten Vioformtampons und Spülung der Inzisionswunde mit $H_2O_2$. Das Röntgenbild zeigt ein großes, diffuses Granulom und mangelhafte Wurzelfüllung.

*10. Januar:* Auf Perkussion ist der Zahn ohne Schmerz, dagegen treten Schmerzen bei Druck auf die Wurzelspitze auf.

Injektion von ½ ccm Novokain und darauf von 1 ccm Septojod.

*14. Januar:* Am gleichen Tage (10. Januar) nach der Septojodinjektion reagierte die Patientin mit einem Ödem der Oberlippe und der linken Nasolabialfalte. Nach drei Tagen war das Ödem wieder resorbiert.

Injektion von ½ ccm Novokain und als getrennte Injektion 2 ccm Septojod. Darauf 15 Minuten Solluxbestrahlung.

*2. Februar:* Die zweite Septojodinjektion verlief ohne Ödem. Der Schmerz bei Druck auf die Wurzelspitze ist verschwunden, um nach einigen Tagen wieder aufzutreten.

Nach Anästhesierung der Umschlagfalte mit ½ ccm Novokain werden 2 weitere ccm Septojod injiziert. Die Solluxbestrahlung wird unterlassen.

*3. Februar:* Ödem der Oberlippe und der linken Nasolabialfalte. 20 Minuten Solluxbestrahlung. Tags darauf war das Ödem verschwunden. — In einem zweiten Röntgenbild sind an dem Granulom keine Veränderungen zu konstatieren. Der Fall kam zur Wurzelspitzenresektion und Füllung der Wurzel von oben.

*Fall 33.* Sch. M., 1908, ♂. — Zahn: $\overline{7|}$.

*8. Dezember:* Diagnose: Akute Periodontitis. Seit zwei Tagen andauernde Schmerzen, starke Perkussionsempfindlichkeit, leichte Rötung der Gingiva.

Nach leichter Anästhesierung Injektion von 1 ccm Septojod.

*10. Dezember.* Mit der Injektion wird der Patient schmerzfrei. Die Injektion verlief als solche ohne jedes Symptom. Im Röntgenbild ist ein großes diffuses Granulom sichtbar.

*14. Dezember:* Zweite Septojodinjektion von 2 ccm in die vorher anästhesierte Umschlagfalte.

*7. Januar:* Dritte Septojodinjektion von 2 ccm nach gewohnter Technik. Ein neues Röntgenbild zeigt das Granulom in gleicher Ausdehnung.

*1. Februar:* Eröffnung der Pulpakammer, Entfernung der gangränösen Kronenpulpa, Aspahlineinlage. Nach drei Tagen wurden die Wurzelkanäle gereinigt und weiter Asphalineinlage gebraucht.

*1. April:* Kontroll-Röntgenaufnahme. Ausheilung des Granuloms. — Weiterbehandlung erfolgte nicht, da der Patient weggezogen ist.

*Fall 34.* Sch. M., 1908, ♂. — Zahn: $\underline{2}|$.

*10. Januar:* Seit längerer Zeit eine bukkale Fistel auf Höhe der Wurzelspitze. Von Zeit zu Zeit bildet sich eine Eiterpustel. Regelmäßig treten dabei Schmerzen auf. — Seit einigen Tagen andauernde Schmerzen, vermehrter Schmerz beim Beißen. Diagnose: Chornische Periodontitis mit akutem Nachschub. Im Röntgenbild großes diffuses Granulom.

Injektion von $1\frac{1}{2}$ ccm Novokain und darauf von 1 ccm Septojod.

*14. Januar:* Schmerzen haben etwas nachgelassen. Perkussion ist noch schmerzhaft. Auf die Injektion trat ein Ödem der Oberlippe in der Gegend des betreffenden Zahnes auf. Die Oberlippe ist heute noch leicht ödematös.

Zweite Septojodinjektion von 1 ccm Septojod nach vorheriger Anästhesierung der Umschlagfalte.

*17. Januar:* Die andauernden Schmerzen sind ganz verschwunden. Perkussion noch schmerzhaft. Nach der Injektion wurde das noch etwas bestehende Ödem bedeutend größer und die ganze linke Gesichtshälfte von der Oberlippe bis zum untern Augenlid war ödematös. Heute besteht nur noch Spannungsgefühl in der Oberlippe. 25 Minuten Solluxbestrahlung zur Beschleunigung der Resorption des Ödems.

*20. Januar:* Ödem und Spannungsgefühl sind verschwunden. Perkussion noch immer schmerzhaft.

Dritte Septojodinjektion von 2 ccm nach vorheriger von $\frac{1}{2}$ ccm Novokain, darauf Solluxbestrahlung von 20 Minuten, wodurch bei dieser Injektion ein Ödem verhütet wurde. — Ein zweites Röntgenbild zeigt das Granulom in alter Ausdehnung.

*4. Februar:* Perkussionsschmerz verschwunden. Eröffnung der Pulpakammer und Asphalineinlage.

*8. Februar:* Am 5. Februar bildete sich an der Fistelmündung unter starken Schmerzen wieder eine Eiterpustel, die der Patient selbst ausdrückte, worauf die Schmerzen verschwanden (Formaldehydwirkung). Seit dem 10. Januar hatte sich die Fistel nie mehr gefüllt. Nach Entfernung der Asphalineinlage entleert sich Blut und Eiter durch den Wurzelkanal. Wasserstoffsuperoxydspülung und Offenlassen des Wurzelkanals.

*10. Februar:* Die Wurzelhaut sezerniert weiter. Der Wurzelkanal bleibt unter $H_2O_2$ getränkter Watte offen.

Injektion von 1 ccm Septojod nach leichter Anästhesie.

*12. Februar:* Die Sekretion ist zum Stillstande gekommen. Asphalineinlage.

*26. Februar:* Die Fistel ist ausgeheilt. — Fortsetzung der Asphalineinlagen.

*7. April:* Nach vier Asphalineinlagen Wurzelfüllung. Ein neues Röntgenbild zeigt ein völlig verändertes und unerwartetes Bild: die ganze knöcherne Alveole ist infiltriert und teilweise zerstört. — Dieser Fall konnte leider nicht weiter verfolgt werden, da der Patient nicht mehr erschien.

*Fall 35.* G. E., 1878, ♀. — Zahn: 3|.

*11. Dezember:* Seit einigen Tagen starke andauernde Schmerzen, starker Perkussionsschmerz. In der Umschlagfalte Fluktuationen. Diagnose: Akute eitrige Periodontitis mit subperiostalem Abszeß. Inzision und Eröffnung der Pulpakammer.

*13. Dezember:* Im Röntgenbild Granulom erkennbar. Noch starke Perkussionsempfindlichkeit.

Injektion von ½ ccm Novokain und darauf als getrennte Injektion 1 ccm Septojod.

*17. Dezember:* Die Injektion war als solche ohne jede Folge. Die Inzisionswunde hat sich geschlossen, aber es bildet sich an ihrer Stelle eine Fistel. Eine zweite Röntgenaufnahme zeigt das periapikale Gebiet ohne größere Veränderung seit der letzten Aufnahme. Der Schmerz auf Perkussion ist verschwunden.

Injektion von 2 ccm Septojod nach Anästhesie der Umschlagfalte.

*6. Januar:* Fistel geschlossen. Vollkommene Reaktionslosigkeit, nur bei Druck auf die Wurzelspitze noch leichter Schmerz.

Dritte Septojodinjektion von 2 ccm.

*27. Januar:* Schmerz bei Druck auf die Wurzelspitze noch leicht vorhanden. In der Gegend der Wurzelspitze hat sich ein linsengroßes, hartes Infiltrat gebildet.

*11. Februar:* Infiltrat noch vorhanden, ebenso leichter Schmerz bei Druck auf die Wurzelspitze. Reinigung des Wurzelkanals und Asphalineinlage. — Nach drei Asphalineinlagen Wurzelfüllung am 26. März. — Nach der ersten Aspahlineinlage war der Schmerz bei Druck auf die Wurzelspitze verschwunden. Im Röntgenbild nach vollendeter Wurzelfüllung ist Ausheilung des Granuloms in Form von Knochenneubildung bemerkbar.

*12. April:* Neue Fistel. Am 27. und 28. März sind Schmerzen aufgetreten. Am 29. bildete sich eine neue Fistel. Es bildete sich dreimal eine Pustel, die spontan auftrat. Die Annahme liegt nahe, daß die Triopaste, die bei der Wurzelfüllung über den Apex hinaus-

getrieben wurde (s. Röntgenbild vom 26. März), das periapikale Gewebe reizte und zu neuer Sekretion brachte.

Septojodinjektion von 1 ccm. Die Injektion erfolgte nach erlangter Anästhesie ca. $^3/_4$ ccm in die Umschlagfalte, der Rest in die Fistel.

*19. April:* Die Fistel hat sich wieder geschlossen. — Kontroll-Röntgenaufnahme. Fortschritt der Ausheilung des periapikalen Gewebes.

*Fall 36.* M. F., 1903, ♀. — Zahn: $\underline{\lfloor 3}$.

*Anamnese:* Vor neun Monaten Arseneinlage. Die Patientin erscheint darauf nicht mehr und die Pulpakammer steht seit ungefähr acht Monaten offen. Seit einigen Wochen bukkal an der Gingiva eine Fistel. Diagnose: Chronische Periodontitis mit leichtem akutem Nachschub.

*2. Dezember:* Seit einigen Tagen Schmerzen beim Beißen und leichte Perkussionsempfindlichkeit. Im Röntgenbild sind an der Wurzelspitze Granulationen erkennbar.

Nach Anästhesierung der Umschlagfalte Injektion von 1 ccm Septojod.

*6. Dezember:* Auf die Injektion sind die Schmerzen verschwunden, um am vierten Tage wieder aufzutreten. Perkussionsschmerz wieder von gleicher Intensität wie am 2. Dezember.

Injektion von $^1/_2$ ccm Novokain und darauf von $1^1/_2$ ccm Septojod.

*10. Dezember:* Nach der Injektion sollen starke Schmerzen aufgetreten sein, die einige Stunden anhielten und während den vier Tagen dann anfallsweise wiederkehrten (?). Eröffnung der Pulpakammer und Trikresolformalineinlage, zugleich Injektion von 2 ccm Septojod.

*14. Dezember:* Nach der dritten Injektion leichte Schmerzen, heute völlige Reaktionslosigkeit. Wurzelkanalreinigung und neue Desinfektionseinlage.

*20. Dezember:* Fistel geschlossen.

*18. Januar:* Ein zweites Röntgenbild zeigt apikale Ausheilung.

*25. Februar:* Wurzelfüllung (Triopaste-Guttaperchastift).

*28. Februar:* Zwei Tage nach der Wurzelfüllung wieder Schmerzen beim Beißen. Druck auf die Wurzelspitze schmerzhaft. Im Röntgenbild vom 25. Februar ist eine schöne Ausheilung des periapikalen Gebietes bemerkbar. Die heutigen periodontitischen Reizerscheinungen müssen durch die Wurzelfüllung entstanden sein, indem der Guttaperchastift + Triopaste über den Apex getrieben worden sind.

Eine Injektion von 1 ccm Septojod brachte diese Periodontitis nach einigen Stunden zum Verschwinden.

*Fall 37.* B. P., 1900, ♂. — Zahn ⌊2.

Vom Hausarzt war Mitte März ein Abszeß eröffnet worden, der von ⌊2 ausging. Leichte Schmerzen beim Beißen oder bei Druck auf die Wurzelspitze blieben.

*30. März:* Injektion von 1 ccm Septojod nach vorheriger Anästhesierung. Das Röntgenbild zeigt ein großes Granulom und unter dem Stiftzahn einen nicht gefüllten Wurzelkanal.

*31. März:* Die Schmerzen sind geblieben.

Injektion von 2 ccm Septojod nach gewohnter Technik.

*28. April:* Durch die zweite Septojodinjektion sind die Schmerzen verschwunden. Eine Ausheilung des Granuloms ist im zweiten Röntgenbild nicht zu konstatieren.

In der folgenden Zeit wurden noch zwei Septojodinjektionen zu 2 ccm vorgenommen. Der Patient blieb beständig symptomlos.

*23. Juni:* Ein drittes Röntgenbild zeigt das Granulom in unveränderter Form. — Die Entfernung des Stiftzahns und Wurzelbehandlung oder Wurzelspitzenresektion und Füllung der Wurzel von oben ist angezeigt.

*Fall 38.* Sch. B., 1907, ♀. — Zahn: 2⌋.

*7. Februar:* Diagnose: Pulpagangrän und chronische Periodontitis. Der Zahn ist vollständig reaktionslos und hat noch nie geschmerzt. Im Röntgenbild großes Granulom sichtbar. Nach vorhergehender Anästhesierung der Umschlagfalte mit ½ ccm Novokain wird 1 ccm Septojod injiziert.

*14. Februar:* Auf die Injektion leichtes Ödem der Oberlippe, das nach einem Tag wieder verschwunden war.

Injektion von 1 ccm Novokain und darauf von 2 ccm Septojod.

*21. Februar:* Auf die zweite Septojodinjektion starkes Ödem der Oberlippe, der Nasenlippenfurche und des rechten untern Augenlides. Das Ödem hielt fünf Tage an. Röntgenologisch gleicher Status wie am 7. Februar.

Injektion von 2 ccm Septojod.

*28. März:* Die dritte Injektion hatte nur ein leichtes Ödem zur Folge. Im Röntgenbild ist keine Ausheilung des Granuloms zu konstatieren. Eröffnung der Pulpa, Trikresolformalineinlage.

*30. März:* Reinigung des Wurzelkanals, Asphalineinlage.

*4. April:* Wurzelfüllung. Durch die desinfizierende Kraft der Trikresol- und Asphalineinlagen ist in der Ausheilung des Granu-

loms ein großer Fortschritt zu verzeichnen, indem sich das Granulom aufgehellt hat.

*Zahn 39.* W. E., 1897, ♂. — Zahn: $\underline{|^2}$.

Diagnose: Chronische Periodontitis. Der Zahn war bis heute vollkommen reaktionslos. — Bei diesem Fall wurden bald von Anfang an Asphalineinlagen und Septojod kombiniert angewendet. Im ersten Röntgenbild vom 9. November ist ein großes Granulom erkennbar.

*3. Dezember:* Nach drei Asphalineinlagen (die erste am 16. November) Injektion unter leichter Anästhesie von 1 ccm Septojod. Auf die Injektion leichtes Ödem der Oberlippe, das nach einem Tag wieder verschwand.

*7. Dezember:* Zweite Septojodinjektion von 1½ ccm. Auf diese Injektion wieder leichtes Ödem.

*10. Dezember:* Dritte Septojodinjektion von 2 ccm. Leichtes Ödem. Im zweiten Röntgenbild keine wesentliche Veränderung des Granuloms bemerkbar, außer einer leichten Aufhellung.

*17. Dezember:* Erneuerung der Asphalineinlage.

*31. Januar:* Kontroll-Röntgenaufnahme. Ausheilung des Granuloms. Auf der mesialen Seite der Wurzelspitze hat sich eine neue Alveolenkortikalis gebildet. Asphalineinlage.

*29. März:* Kontroll-Röntgenaufnahme. Weitere Ausheilung. Knochenneubildung. — Vor der Röntgenaufnahme wurde die Wurzelfüllung gelegt.

*20. April:* Im neuen Röntgenbild weitere Ausheilung am Apex.

*Fall 40.* R. F., 1895, ♂. — Zahn: $\underline{3|}$.

Diagnose: Periodontitis chronica. Der Zahn hat noch nie geschmerzt. Pulpa offen und gangränös. Im Röntgenbild apikales Granulom.

*6. Januar:* Nach drei Aspahlineinlagen (22. und 29. Dezember, 6. Januar) Injektion von ½ ccm Novokain und darauf von 1 ccm Septojod.

*12. Januar:* Die Injektion war ohne jede Reaktion.

Zweite Septojodinjektion in Form einer Mischspritze von ¾ ccm Novokain und 2 ccm Septojod.

*17. Januar:* Ein Unterschied zwischen Mischspritze und getrennter Injektion in diesem Fall nicht erkennbar. In einem zweiten Röntgenbild leichte Aufhellung des Granuloms.

*26. Januar:* Vierte Asphalineinlage.

*12. Februar:* Dritte Septojodinjektion von ½ ccm Novokain und 2 ccm Septojod, getrennt.

*31. März:* Kontroll-Röntgenaufnahme. Gute Ausheilung des Granuloms, Wurzelfüllung.

*12. April:* Kontroll-Röntgenaufnahme. Das Granulom ist fast verschwunden.

*Fall 41.* E. A., 1889, ♂. — Zahn: 5|.

Der betreffende Zahn ist vollkommen reaktionslos. Vor 1½ Jahren nach Devitalisation der Pulpa Pulpa-Amputation durchgeführt. Trotzdem hat sich ein kleines apikales Granulom gebildet. — Der restierende Pulpastumpf muß durch Einwirkung der Triopaste steril sein. Das Granulom kann also nicht infektiöser Natur sein. Durch Injektion von Septojod wollten wir das apikale Gewebe zur Regeneration reizen. — Es wurden im ganzen 3 ccm Septojod injiziert (erste Injektion: 1 ccm, zweite Injektion: 2 ccm). Zwischen den beiden Injektionen verstrichen elf Tage. Genau nach einem Monat nach der zweiten Injektion Kontroll-Röntgenaufnahme. Eine Veränderung des Granuloms und Ausheilung konnte nicht beobachtet werden. — Beide Injektionen hatten ein starkes Ödem zur Folge; Nasolabialfalte verstrichen; unteres Augenlid ödematös.

*Fall 42.* T. F., 1895, ♀. — Zahn: |1 2.

Beide Zähne tief kariös, Pulpagangrän und je eine Fistel bukkal an der Gingiva. Beide Zähne vollkommen reaktionslos. Das Röntgenbild zeigt zwei große Granulome.

*7. Januar:* Injektion von je 1 ccm Septojod nach vorheriger Anästhesierung der Umschlagfalte.

*11. Januar:* Auf die Injektion starkes Ödem der Oberlippe. Schmerzen keine.

Zweite Septojodinjektion von je 1 ccm unter leichter Anästhesie.

*14. Januar:* Auf die zweite Injektion wieder Ödem, das aber bedeutend weniger stark war als nach der ersten Injektion. Seit den Injektionen haben sich die Fisteln geschlossen.

Dritte Septojodinjektion von je 1½ ccm.

*8. Februar:* Auf die dritte Injektion leichtes Ödem. Ein zweites Röntgenbild zeigt die beiden Granulome in gleicher Ausdehnung. Beide Fisteln wieder offen.

*11. Februar:* Eröffnung der Pulpakammern, Trikresolformalineinlagen.

*28. Februar:* |2 Wurzelfüllung nach einer Trikresolformalin- und zwei Asphalineinlagen.

|1 Asphalineinlage. Beide Fisteln geschlossen. Ein drittes Röntgenbild zeigt keine Ausheilung in den Granulomen.

*29. März:* Die Fisteln blieben geschlossen. Kontroll-Röntgenaufnahme. An |2 feine Knochenneubildung; an |1 keine Veränderung.

*5. April:* |1 Wurzelfüllung. Kontroll-Röntgenaufnahme: leichte Ausheilung der beiden Granulome.

*Fall 43.* W. G., 1910. ♂. — Zahn: 4|.

*10. November:* Akute Periodontitis, starke Perkussionsschmerzen, Rötung und Infiltration der Umschlagfalte. Trepanation.

*17. November:* Asphalineinlage. Mittlerweile hat sich bukkal an der Gingiva eine Fistel gebildet.

*16. Dezember:* Fistel geschlossen. Im Röntgenbild starke Infiltration des Knochens und Verdickung der Wurzelhaut der palatinalen Wurzel erkennbar.

Injektion von 1 ccm Septojod nach Anästhesierung der Umschlagfalte. Die Asphalineinlage bleibt liegen.

*21. Dezember:* Zweite Septojodinjektion von 2 ccm. Die erste Injektion war ohne Reaktion.

*11. Januar:* Zweite Röntgenaufnahme: Schöne Ausheilung. Das große infiltrierte Knochengebiet ist verschwunden. Beide Wurzelspitzen tragen ein kleines Granulom.

Dritte Septojodinjektion von 2 ccm.

*16. Februar:* Im Röntgenbild wieder Ausheilung erkennbar in Form einer starken Aufhellung der beiden Granulome. Reinigung der Wurzelkanäle und Asphalineinlage.

*1. April:* Wurzelfüllung (*Albrecht*). (Die schwarzen Flecken im Röntgenbild sind durch den Rekator entstanden, der nicht ganz den Apex erreicht hat.) Apikal noch ein leichter Schatten erkennbar.

*Fall 44.* B. E., 1885, ♀. — Zahn: ⌜1.

*9. Dezember:* Vor drei Tagen Trepanation wegen akuter Periodontitis. Heute völlige Reaktionslosigkeit. Im Röntgenbild großes Granulom erkennbar.

Reinigung der Pulpakammer und Asphalineinlage sowie nach einer Novokaininjektion von ½ ccm Injektion von 1 ccm Septojod.

*13. Dezember:* Nach der Injektion zirka 3 Stunden Schmerzen. Erneuerung der Asphalineinlage und Injektion von 2 ccm Septojod nach leichter Anästhesie der Umschlagfalte.

*17. Dezember:* Die zweite Septojodinjektion war als solche ohne Reaktion.

Erneuerung der Asphalineinlage und weitere Septojodinjektion von 2 ccm. — Ein zweites Röntgenbild zeigt keine Ausheilung.

*17. Januar:* Kontroll-Röntgenaufnahme: Gleiches Bild wie vor einem Monat. — Die Asphalineinlagen und Septojodinjektionen wurden bis zum April fortgesetzt, und zwar ohne Erfolg.

*Fall 45.* L. G., 1903, ♂. — Zahn: $\overline{4}|$.

Seit mehreren Wochen Zahnfleischfistel. Der Zahn selbst ohne Schmerzen. Im Röntgenbild großes Granulom nebst einer mangelhaften Wurzelfüllung. Diagnose: Periodontitis chronica.

*6. Dezember:* Injektion von 1 ccm Septojod nach leichter Anästhesierung der Umschlagfalte.

*10. Dezember:* Zweite Septojodinjektion von 2 ccm nach vorheriger Injektion von ½ ccm Novokain.

*14. Dezember:* Der Patient erklärt, daß nach jeder Septojodinjektion die Fistel verschwinde, bzw. verklebe, um am dritten Tage post injectionem in Form einer Eiterpustel wieder zu erscheinen. Ein zweites Röntgenbild gibt genau das gleiche Resultat wie am 6. Dezember.

Dritte Septojodinjektion von 2 ccm nach gewohnter Technik.

*19. Januar:* Kontroll-Röntgenaufnahme. Keine Ausheilungstendenzen, im Gegenteil, die mesiale Alveolenseite ist im Röntgenbild ebenfalls infiltriert. Eröffnung des Zahnes, Entfernung der alten Wurzelfüllung, Asphalineinlage.

*27. Januar:* Eine Kontrollaufnahme auf Durchgängigkeit des Wurzelkanals zeigt nebenbei schon eine leichte Aufhellung des Granuloms. Die Fistel ist ganz verschwunden.

*1. April:* Wurzelfüllung nach vier Asphalineinlagen. Das Röntgenbild zeigt beginnende Ausheilung des Granuloms, daneben allerdings auch die Wurzelfüllung, die die abgebogene Wurzelspitze nicht ausfüllt.

*8. April:* Kontroll-Röntgenaufnahme. Langsame Ausheilung des Granuloms.

*7. Mai:* Die Ausheilung macht weitere Fortschritte. (Kontroll-Röntgenaufnahme).

*Fall 46.* M. M., 1878, ♀. — Zahn: $\overline{5}|$.

Diagnose: Periodontitis chronica.

*13. Juni:* Der Zahn ist heute vollkommen reaktionslos, hat aber früher ab und zu geschmerzt. Bukkal an der Gingiva eine Fistel.

Im Röntgenbild ein Granulom. Der Wurzelkanal wird sich selber überlassen und nach vorausgehender Anästhesierung der Umschlagfalte mit $^1/_2$ ccm Novokain 1 ccm Septojod submukös injiziert. Darauf 20 Minuten Solluxbestrahlung.

*15. Juni:* Die Injektion verlief reaktionslos. Äußerlich noch der gleiche Status wie vor zwei Tagen.

Zweite Septojodinjektion von 1 ccm nach Injektion von ½ ccm Novokain, darauf 20 Minuten Solluxbestrahlung.

*23. Juni:* Fistel noch offen. Eröffnung und Reinigung der Pulpakammer, Asphalineinlage. Ein zweites Röntgenbild zeigt das Granulom ohne jede Heilungsvorgänge, im Gegenteil scheint es noch größer geworden zu sein.

*Fall 47.* G. M., 1892, ♀. — Zahn: 2|.

Der betreffende Zahn enthält laut Röntgenbild eine mangelhafte Wurzelfüllung. Am Apex ein kleines Granulom.

*6. Januar:* Auf Heiß von Zeit zu Zeit Schmerzen, sonst ist der betreffende Zahn völlig reaktionslos. Äußerlich alles normal.

Injektion von ½ ccm Novokain und darauf von 1 ccm Septojod in die Umschlagfalte.

*10. Januar:* Die Injektion war ohne jedes Symptom.

Injektion von 1 ccm Novokain und darauf 2 ccm Septojod.

*14. Januar:* Am 11. Januar trat ein Ödem der Oberlippe und der rechten Nasolabialfalte auf. Nach zwei Tagen war dieses Ödem wieder verschwunden.

Nach vorhergehender Novokaininjektion Injektion von 2 weiteren ccm Septojod. — Im ganzen wurden 5 ccm Septojod injiziert und dann für vier Wochen die Behandlung ausgesetzt.

*11. Februar:* Kontroll-Röntgenaufnahme. Keine Veränderung des Granuloms. Patientin erklärt, daß die Schmerzen auf Warm nicht mehr auftreten. Entfernung der alten Wurzelfüllung, Asphalineinlage.

*23. Februar:* Wurzelfüllung. Ein drittes Röntgenbild zeigt die neue Wurzelfüllung, die ebenfalls nicht den Apex erreicht. Wurzelspitzenresektion.

*Fall 48.* R. R., 1910, ♀. — Zahn: 4|.

*31. Januar:* Seit längerer Zeit hin und wieder Schmerzen, besonders in der Nacht. Bukkale Zahnfleischfistel. Diagnose: Chronische Periodontitis. Das Röntgenbild zeigt ein Granulom.

Injektion von ½ ccm Novokain und darauf 1 ccm Septojod.

*3. Februar:* Nach der Injektion am 31. Januar Schmerzen, die langsam verschwanden.

Injektion von ½ ccm Novokain und darauf 2 ccm Septojod.

*4. Februar:* Ödem im Mundwinkel und der Nasolabialfalte. 20 Minuten Solluxbestrahlung.

*9. Februar:* Das Ödem ist nach der Bestrahlung rasch verschwunden. Seit den Injektionen treten die Schmerzen nicht mehr auf, auch fließt die Fistel weniger.

Nach Anästhesierung der Umschlagfalte Injektion von 2 ccm Septojod. Ein zweites Röntgenbild zeigt das periapikale Gebiet genau gleich wie im ersten Röntgenbild.

*9. März:* Kontroll-Röntgenaufnahme. Keine Ausheilung.

*22. März:* Die Fistel fließt wieder, Schmerzen sind keine mehr aufgetreten. Eröffnung der Pulpakammer und Asphalineinlage.

*1. April:* Nach drei Asphalineinlagen Wurzelfüllung (*Albrecht*). Die Fistel hat sich nach der ersten Asphalineinlage definitiv geschlossen. Ein neues Röntgenbild zeigt das Granulom in der alten Ausdehnung, ohne Ausheilungsvorgänge.

*30. April:* Kontroll-Röntgenaufnahme. Auffallende Aufhellung des Granuloms.

*Fall 49.* R. S., 1904, ♂. — Zahn: $\underline{|4}$.

Im Juni 1926 Gangränbehandlung, darauf Wurzelfüllung. Das bestehende Granulom einmal mit Röntgenstrahlen behandelt. Ein Röntgenbild zeigt den Befund vom 17. Mai 1926.

*7. Dezember:* Der Zahn ist leicht beweglich und leicht perkussionsempfindlich, also ein leichter akuter Nachschub der chronischen Periodontitis. Ein neues Röntgenbild zeigt schöne Ausheilung des Granuloms nebst Verdickung der Wurzelhaut beidseitig der Wurzel.

Injektion von 1 ccm Septojod nach Anästhesierung der Umschlagfalte.

*14. Dezember:* Nach der Injektion zwei Tage lang Schmerzen und Schwellung der Gingiva, heute wieder Schmerzfreiheit außer geringem Perkussionsschmerz.

Injektion von 2 ccm Septojod nach Injektion von ¾ ccm Novokain. — Nach der Injektion war der Patient ohne Schmerzen und nach einigen Tagen verschwand die Perkussionsempfindlichkeit ganz.

*7. Januar:* Kontroll-Röntgenaufnahme. Bedeutender Fortschritt der Ausheilung des Granuloms.

Injektion von $^{6}/_{10}$ ccm Novokain und darauf 2 ccm Septojod.

*8. Februar.* Kontroll-Röntgenbild. Beinahe normaler röntgenologischer Befund eines gesunden Periodontiums.

*30. April:* Kontroll-Röntgenbild. Vollständige Ausheilung des Granuloms.

*Fall 50.* Z. M., 1908, ♀. — Zahn: |2.

*24. Januar:* Von Zeit zu Zeit Schmerzen in der Wurzelspitzengegend von |1 und |2, besonders aber von |2. Ein Röntgenbild zeigt am |1 ein großes Granulom, und an |2 einen leichten Schatten. Bei digitalem Untersuch ist besonders die Wurzelspitzengegend von |2 schmerzhaft. Diagnose: Periodontitis chronica.

Injektion von 1 ccm Septojod in die Umschlagfalte von |1 und |2 nach vorheriger Injektion von ½ ccm Novokain.

*1. Februar:* Die Injektion war als solche ohne Folgen.

Zweite Septojodinjektion von 2 ccm. Eröffnung von |1, Entfernung der alten Wurzelfüllung und Asphalineinlage.

*29. März:* An |1 ist in der Zwischenzeit zweimal Asphalin gelegt worden. Seit den Injektionen sind die Schmerzen bei Druck beinahe ganz verschwunden. An |2 werden in die Umschlagfalte nach vorangehender Anästhesierung wieder 2 ccm Septojod injiziert.

*31. März:* Nach der dritten Septojodinjektion leichtes Ödem der Oberlippe. Digitaler Druck löst keinen Schmerz mehr aus. — Ein neues Röntgenbild zeigt Ausheilung im Granulom von |1. An |2, der nicht unter dem Einfluß des Asphalins stand, kann das periapikale Gebiet als normal angesprochen werden. Diese Ausheilung des Granuloms ohne Eröffnung des Wurzelkanals ist folgenderweise zu erklären: Die periapikale Veränderung ist in diesem Falle eine sehr geringe und mag ebenfalls schon bestanden haben, bevor der Zahn die Stiftkrone trug. Die Wurzelfüllung scheint, obwohl sie den Apex nicht erreicht, zu genügen, und deshalb war die Septojodinjektion ohne Eröffnung des Wurzelkanals von Erfolg, bzw. heilte das Granulom aus im Gegensatz zu allen andern Fällen mit Granulom, wo erst mit der Wurzelbehandlung eine Ausheilung erfolgte.

*Fall 51.* Sch. F., 1896, ♂. — Zahn: |5.

Seit Wochen Schmerzen in der Gegend von |5 auf Warm. Der Schmerz kann nicht lokalisiert werden. An |5 wurde vor einem Jahr die Gangränbehandlung durchgeführt und nach drei Asphalineinlagen die Wurzel gefüllt. Ein Röntgenbild zeigte an |5 ein Granulom und die Wurzelfüllung, die mit ihrer Spitze im Granulom steckt.

*20. Dezember:* Injektion von ½ ccm Novokain und darauf von 1 ccm Septojod in die Umschlagfalte.

*7. Januar:* Nach der Injektion sind die Schmerzen auf Warm langsam geringer geworden. Heute ist nur noch sehr heiß schmerzhaft.

*19. Januar:* Schmerzen nach Warm sind wieder aufgetreten. Nach Anästhesierung der Umschlagfalte durch ½ ccm Novokain Injektion von 2 ccm Septojod.

*15. Februar:* Die zweite Septojodinjektion brachte wieder vorübergehendes Ausbleiben der genannten Schmerzen. Nach einer Erkältung des Patienten sind die Schmerzen auf Warm in alter Intensität wieder aufgetreten. — Chirurgische Behandlung.

*Fall 52.* K. H., 1887, ♀. — Zahn: 4|.

Von Zeit zu Zeit in der Gegend von 4| Schmerzen. Beim Kauakt vermehrter Schmerz. Darauf wieder Reaktionslosigkeit von mehreren Tagen bis Wochen. Diagnose: Chronische Periodontitis.

Auf Septojodinjektion (fünf Injektionen zu 1 ccm in der Zeit vom 29. September bis 18. November) ist die Patientin immer für längere Zeit ohne Schmerzen. Eine nachträgliche Röntgenaufnahme zeigt eine Zyste. Chirurgische Behandlung.

*Fall 53.* K. R., 1907, ♀. — Zahn: |3.

Diagnose: Periodontitis chronica mit leichtem akutem Nachschub.

*14. Juni:* Leichte Perkussionsempfindlichkeit. Bukkale Zahnfleischfistel. Pulpakammer offen, Pulpa gangränös. Im Röntgenbild großes Granulom.

Injektion von ½ ccm Novokain und darauf von 1 ccm Septojod. 20 Minuten Solluxbestrahlung.

*16. Juni:* Seit der Injektion und der Solluxbestrahlung völlige Schmerzfreiheit. Die Injektion selbst blieb total reaktionslos. Fistel geschlossen. Reinigung des Wurzelkanals und Asphalineinlage.

Nach Injektion von ½ ccm Novokain weitere Septojodinjektion von 1 ccm und 20 Minuten Solluxbestrahlung.

*21. Juni:* Erneuerung der Asphalineinlage, Injektion von 1 ccm Septojod nach vorheriger Anästhesierung. 10 Minuten Solluxbestrahlung.

*24. Juni:* Die Injektion verlief reaktionslos. Kontroll-Röntgenaufnahme: Leichte Aufhellung des Granuloms.

*Fall 54.* D. A., 1902, ♂.

*19. Januar:* Extraktion von |6 wegen Caries profunda.

*22. Januar:* Andauernde Schmerzen seit der Extraktion, starke Rötung der Extraktionswunde, Schmerz bei Druck auf den bukkalen Teil des Alveolarfortsatzes. Vergrößerung der submaxillären Lymphdrüsen und Druckempfindlichkeit. Ödem der linken Wange. Diagnose: Infektion nach Extraktion.

Nach vorhergehender Anästhesie Injektion von 1 ccm Septojod in die Umschlagfalte, sowie kräftiger Jodanstrich der Wunde.

*24. Januar:* Patient ist schmerzfrei. Lymphdrüsenschwellung verschwunden. Noch leichtes Ödem der Wange.

*Fall 55.* G. A., 1909, ♂.

*18. Januar:* Extraktion von $\overline{6}$. Am gleichen Tage heftige Schmerzen, Schwellung der Wange. Auf warme, trockene Umschläge und Spülungen mit Kamillentee verschwinden Ödem und Schmerzen ein wenig.

*21. Januar:* Linke Wange noch ödematös. Die Extraktionswunde stark gerötet und infiltriert. Druck in der Gegend der Umschlagfalte sehr schmerzhaft. Lymphdrüsen verdickt und druckempfindlich, also das Bild einer Infektion nach Extraktion.

Injektion von ½ ccm Novokain und 1 ccm Septojod, beide als besondere Injektion. 30 Minuten Solluxbestrahlung.

*23. Januar:* Sämtliche Symptome verschwunden.

*Fall 56.* E. A., 1879, ♂. — Zahn $\underline{3}|$.

Schmerzen bei Druck auf die Wurzelspitze, zudem treten periodisch andauernde Schmerzen auf. Ein Röntgenbild bringt keine Aufklärung und zeigt ein vollkommen normales Periodontium. Äußerlich ein ausgesprochenes Jugum alveolarium. Der Patient erklärt, daß an $\underline{2}|$, der mit der Zeit extrahiert worden ist, vor Jahren eine Wurzelspitzenresektion ausgeführt worden ist und die heutigen Schmerzen führe er auf jenen operativen Eingriff zurück, indem damals nach der Meinung des Patienten ein Stück Alveolarfortsatz an dem betreffenden Eckzahn abgesprengt worden sei. Soweit die Anamnese. Diagnose: Periostitis chronica.

*23. Dezember:* Nach vorhergehender Anästhesierung der Umschlagfalte Injektion von 1 ccm Septojod, und zwar je ein kleines Depot in die Umschlagfalte und in die Papillen, und damit Umspritzung der druckempfindlichen Stelle.

*24. Dezember:* Starkes Ödem der rechten Oberlippe. 30 Minuten Solluxbestrahlung.

*28. Dezember:* Die Druckempfindlichkeit noch vorhanden, rechte Oberlippe noch leicht ödematös.

*30. Dezember:* Injektion von 1 ccm Septojod. 30 Minuten Solluxbestrahlung.

*31. Dezember:* Wieder ein Ödem, allerdings viel geringer als am 24. Dezember. 30 Minuten Solluxbestrahlung.

*3. Januar:* Die Druckempfindlichkeit ist etwas geringer geworden. Ödem ganz verschwunden.

*12. Januar:* Druckempfindlichkeit noch leicht vorhanden. Der Patient empfindet diesen Schmerz noch bei allfälliger Berührung oder wenn die Oberlippe straff gespannt auf der oberen Zahnreihe liegt.

Injektion von 1 ccm Septojod, 20 Minuten Solluxbestrahlung.

*19. Januar:* Druckempfindlichkeit noch vorhanden. — Bei neuer digitaler Untersuchung konnten wir durch die das schon genannte Jugum alveolarum nur sehr dünn bedeckende Gingiva kleine Höckerchen noch auf dem Alveolar bemerken. In Erinnerung an die früher durchgeführte Wurzelspitzenresektion am benachbarten Schneidezahn kamen wir auf die Diagnose: kleine Hyperplasien des Alveolarknochens traumatischen Ursprungs. — Aufklappung und Glättung des Knochens mit der Fräse, worauf Schmerzfreiheit eintrat.

* * *

## Technik der Septojodinjektionen.

Nach neuen Beobachtungen soll die getrennte Injektion der Mischspritze überlegen sein. Wir haben beide Injektionsweisen untersucht. In den beschriebenen Fällen wurde zwar mit wenigen Ausnahmen die getrennte Injektion angewendet. An zahlreichen Mischinjektionen in der Poliklinik und in der Privatpraxis von Herrn Professor *Hockenjos* konnte kein Unterschied zwischen getrennter und kombinierter Injektion gefunden werden. Wir geben aber der getrennten Injektion mit *Siegert, Grond, Jalowicz, Jugel* und *Thiel* trotzdem den Vorzug. Die Septojodinjektion wird so nach vorhergehender Anästhesierung der Umschlagfalte vollkommen schmerzlos, und eine gegenseitige Beeinflussung ist weniger anzunehmen. Der Gedanke, wie ihn besonders *Siegert* und *Jalowicz* hegten, daß die beiden Medikamente vermischt sich gegenseitig beeinflussen könnten, ist durchaus richtig. Wir konnten in allen

Fällen, in denen wir Riphain und Septojod kombinieren wollten, zuerst eine Entfärbung und darauf eine leichte Rosafärbung der Mischflüssigkeit wahrnehmen. Damit wird wahrscheinlich auch die Wirksamkeit des Septojods verändert.

In der Mischspritze von *Schröder* und *Lubowski* wurde Novokain und *Pregl*-Lösung im Verhältnis 1 : 1 gemischt. Bei der getrennten Injektion wird ebenfalls das Mengeverhältnis 1 : 1 empfohlen. Wir haben bald die Erfahrung gemacht, daß die gleiche Menge Novokain wie Septojod überflüssig ist. Bei Injektion von 2 ccm Septojod haben wir nur mit 0,4 bis 0,5 ccm einer 2 %igen Novokainlösung anästhesiert und dabei bei der folgenden Septojodinjektion vollständige Schmerzlosigkeit erzielt. Wir sind in dieser Beziehung zum gleichen Resultat wie *Knittel* gekommen. *Knittel* will nur soviel Novokain angewendet wissen, als gerade notwendig ist, um die Septojodinjektion erträglich zu gestalten. Er empfiehlt die Mischspritze mit einem Zusatz von drei bis fünf Tropfen einer 5 %igen Novokainlösung auf 1 bis 2 ccm Septojod. *Jugel* schreibt, daß die Septojodinjektion bei großer Geschicklichkeit des Injizierenden auch ohne Novokain vollständig schmerzlos angewendet werden könne. Wir stimmen aber mit *Jugel* überein, daß es falsch ist, sich auf Geschicklichkeit und gut Glück zu verlassen und Septojod ohne Anästhetikum zu gebrauchen.

Mit der Injektion in die Umschlagfalte, wie sie *Siegert*, *Jalowicz*, *Grond*, *Thiel* und *Jugel* ausgearbeitet haben, haben wir sehr gute Resultate erreicht. Palatinal, bzw. lingual wurde nie injiziert. In allen Fällen genügte die Injektion in die Umschlagfalte. Eine Injektion in die Gegend der Wurzelspitze sowie die subperiostale Injektion (soweit eine solche überhaupt nicht schon endostal ist — *Rebel*) ist nicht nötig. Es hat keinen Sinn, durch die zuletzt genannte Injektionsweise Gefahr zu laufen, die Entzündung zu steigern oder sogar Komplikationen, wie sie oben schon beschrieben wurden, zu setzen. Wir dürfen in keiner Weise auf die bakterizide Kraft des Septojods bauen, von der wir ja wissen, daß sie im Gewebe minimal ist. Den einzigen größeren Mißerfolg in unserer Versuchsreihe führen wir auf Injektion in das entzün-

dete Gebiet zurück (Fall 8). Es handelte sich um einen Periodontitisfall, bei dem wir hofften, mit einer, höchstens zwei Septojodinjektionen die Schmerzen zu beseitigen. Durch die Injektion, die zu tief und dadurch endostal erfolgt war, wurde die Entzündung und der Schmerz gewaltig gesteigert und Abszedierung konnte nicht vermieden werden. — Bei der Diskussion der submukösen und der subperiostalen, bzw. endostalen Injektion könnte auch daran gedacht werden, daß, insofern noch ein Unterschied bestehen könnte, bei der submukösen Injektion durch Resorption in dem lockern Bindegewebe zwischen Schleimhaut und Periost verhältnismäßig viel Septojod dem periapikalen Gebiet vorenthalten wird. Zudem stellt das derbe Periost auch noch ein dichtes Filter dar, das die Injektionsflüssigkeit nur langsam durchtreten läßt. *Waßmund* vertritt in seiner Arbeit über die Septojodinjektion diese Ansicht und bevorzugt deshalb die subperiostale Injektion. *Waßmund* macht allerdings auf die uns schon bekannten Gefahren dieser Injektionstechnik aufmerksam und bezeichnet die submuköse Injektion als die vorsichtigere. Unsere guten Resultate mit der submukösen Injektion sprechen auch für diese Ansicht. Damit soll aber nicht der jedenfalls richtigen Ansicht von *Waßmund* über Resorption und Diffusion des Septojod widersprochen werden. Wir wollen nur sagen, daß die submuköse Injektion genügt und deshalb die subperiostale Injektion mit ihrem Risiko nicht nötig ist. Übrigens kann hier ein von uns ausgeführter Tierversuch erwähnt werden: Einem Kaninchen wurden die beiden oberen Nagezähne eröffnet und die Pulpa exstirpiert. In die leeren Wurzelkanäle wurden Stärkefäden gelegt. In zwei Injektionen mit zwei Tagen Zwischenzeit wurde distal von jedem Zahn ca. 1½ ccm Septojod injiziert. Die Injektionen wurden ganz oberflächlich, nur unter die Schleimhaut, ausgeführt. Rund 24 Stunden nach der zweiten Injektion eröffneten wir die Wurzelkanäle wieder. Die Stärkefäden zeigten durch die zustande gekommene Jodreaktion eine leichte Blaufärbung. Dadurch ist beim Kaninchen der Beweis der Diffusion des Septojods durch Bindegewebe, Periost und Knochen bis zur Zahnwurzel erbracht worden.

Zu Beginn der Septojodtherapie wurde in der Regel 1 ccm injiziert. War eine zweite Injektion nötig, so wurden meistens 2 ccm Septojod angewendet, und zwar vier bis fünf Tage nach der ersten Injektion.

Nachschmerzen waren bei unseren Septojodinjektionen Ausnahmen. Wir haben rechnerisch festgestellt, daß bei sämtlichen mit Septojod behandelten Periodontitisfällen in 6 bis 7 % Nachschmerzen aufgetreten sind. Solche Nachschmerzen haben neben eventueller gegenseitiger chemischer Attakkierung, wie *Jalowicz* annimmt, vielfach gewiß auch ihren Grund in zu starkem Druck bei der Injektion. Zu große Druckanwendung kann auch Nekrosen verursachen, was schon *Ritter* und *Fröhlich* in ihren histologischen Versuchen beobachten konnten. Andere Autoren, z. B. *Grond*, stimmen dieser Beobachtung bei. Bei der Septojodinjektion soll mit leichter Hand gearbeitet und jeder Druck vermieden werden.

War Nachschmerz eine Ausnahme, so trat dafür in vielen Fällen ein leichtes Ödem auf. Einzelne Individuen reagierten sogar mit starken Ödemen (Fall 41, 42, 56). Durch Bestrahlung mit der Solluxlampe konnten solche Ödeme innerhalb kurzer Zeit zur Resorption gebracht werden. Bei Patienten, die auf die Injektion mit einem übermäßig starken Ödem reagierten, haben wir post injektionem oft die Solluxlampe prophylaktisch angewendet und konnten dadurch ein Ödem verhindern. Durch die dadurch hervorgerufene aktive Hyperämie wird natürlich die Resorption des Septojods beschleunigt und dadurch auch ein stärkeres Ödem vermieden. — Der Einfluß der Solluxbestrahlung auf die Wirkung der Septojodinjektion wird weiter unten folgen.

Eine große Anzahl unserer Fälle haben wir nur mit Septojod behandelt, ohne Wurzelbehandlung, um so die Wirkung des Medikamentes besser beurteilen zu können. Es soll aber gleich jetzt schon gesagt werden, daß die Septojodinjektion nie eine Wurzelbehandlung und Wurzelfüllung überflüssig macht. Die Septojodtherapie darf bei infektiöser Periodontitis nur als Adjuvans unserer gewohnten Behandlung gelten. Durch unsere Erfahrungen bestärkt, gehen wir mit *Siegert*,

*Grond*, *Jugel* und *Jarzab* völlig einig und erklären mit diesen, daß conditio sine qua non für eine erfolgreiche Septojodtherapie eine gründliche Wurzelbehandlung ist. Wir werden im Laufe der weiteren Ausführungen auf diesen Punkt zurückkommen.

### Die Behandlung der akuten Periodontitis mit Septojod.

Die akuten Periodontitisfälle haben wir erstens in solche ohne oder mit nur leichten rötgenologisch nachweisbaren Veränderungen im Periodontium, und zweitens in Fälle mit im Röntgenbild gut erkennbaren Veränderungen im Periodontium eingeteilt.

Zur ersten Gruppe gehören neben den Periodontitiden medikamentöser Natur zum Teil auch Fälle mit Wurzelhautreizungen nach der Wurzelfüllung sowie die zahlreich vorkommenden Fälle mit infizierter oder gangränöser Pulpa, die ohne größere Veränderungen im periapikalen Gebiet ablaufen. Röntgenologisch zeigt diese Gruppe oft durch seröse Durchtränkung der Wurzelhaut einen erweiterten Periodontalspalt, oft auch leichte Infiltration des Knochens sowie auch etwa geringe Granulationsbildung.

Die zweite Gruppe stellen zur Hauptsache die Fälle, die vielleicht schon seit längerer Zeit als chronische Periodontitis bestanden haben und durch einen oft unbekannten Anstoß oft ganz plötzlich ins akute Stadium übergehen. In diese Gruppe haben wir auch purulente Fälle mit Einschmelzungen des Knochens eingereiht. Im Röntgenbild sind Granulome, starke Infiltrationen oder Einschmelzungen des Knochens bemerkbar.

Beide Gruppen zeigen die bekannten typischen Symptome der Periodontitis, nur Perkussionsschmerz, bzw. Schmerzen beim Kauakt, bei Entzündungen geringeren Grades, dauernde Schmerzen bei Entzündungen stärkeren Grades. Dazu gesellen sich, je nach der Schwere des Falles, mehr oder weniger deutlich die vom Patienten oft kaum beachteten mehr objektiven Symptome wie Rötung der Gingiva, Lymphdrüsenschwellung, Lockerung des Zahnes usw.

Bei der *nichtpurulenten Periodontitis* hilft oft eine einzige Septojodinjektion. Wir hatten Fälle, bei denen die Injektion von 1 ccm fast schlagartig die Schmerzen verschwindén ließ und der betreffende Zahn in kürzester Zeit wieder gebrauchsfähig war, ohne daß irgendeine Handlung am Zahn selbst (Trepanation, Einlagen usw.) vorgenommen worden wäre (Fall 2, 3, 4, 7, 14, 16, 20, 27, 31, 33). Solchen idealen Erfolg erzielten wir vor allem bei Entzündungen geringeren Grades, besonders in Fällen ohne größere Komplikationen im Periodontium.

Mehrere Septojodinjektionen waren nötig in den Fällen 1, 5, 15, 20, 23, 26, 28, 30. Gewöhnlich trat auf die erste Injektion eine Abschwächung der akuten Schmerzen ein, und erst die zweite Injektion brachte den erwünschten Erfolg. Vielfach erreichten wir durch die erste Injektion schon Schmerzfreiheit, die aber nicht andauerte. Ein typisches Beispiel dafür ist der Fall 23, wo der Patient fast auf die Stunde genau das Wiederauftreten von Schmerzen beobachten konnte. Es scheint geradezu, wie wenn beim Wiederauftreten von Schmerzen Resorption und Verbrauch des Septojoddepots soweit gediehen sind, daß eine stimulierende Wirkung auf das periapikale Gebiet aufhört und dann die Wurzelhautentzündung von neuem aufflackert.

Es wäre ein großer Kunstfehler, mit der Behebung der Schmerzen die Behandlung als abgeschlossen zu betrachten. Die gangränöse Pulpa, die der Mehrzahl der bis jetzt erwähnten Fälle zugrunde liegt, würde weiter das periapikale Gewebe reizen und früher oder später würde sich ein Rezidiv einstellen. Als solches ist schon das Wiederauftreten von Schmerzen nach der ersten erfolgreichen Septojodinjektion aufzufassen. Gleich verhält es sich natürlich mit im Röntgenbild erkannten mangelhaften Wurzelfüllungen. Wir dürfen keineswegs dem Irrtum anheimfallen, daß die Septojodinjektion imstande wäre, Bakterien im Wurzelkanal zu töten. Ohne Zweifel hätte in den Fällen, wo oft zwei und mehr Injektionen nötig waren, z. B. in Fall 1 oder 6, in kürzerer Zeit eine vollständige, einwandfreie klinische Heilung erzielt werden können, wenngleich zu Anfang der Behandlung mit der Sterili-

sation des Wurzelkanals begonnen worden wäre. Typisch ist der Fall 6, wo erst mit der Einleitung der Gangränbehandlung der Patient völlig symptomlos wurde. Daraus resultiert, wie schon erwähnt, daß die Septojodinjektion nie eine gründlich durchgeführte Wurzelbehandlung ersetzen kann und darf. Aus diesem Grund ist auch die alleinige Septojodanwendung bei periodontitischen Stiftzahnwurzeln, überkronten Zähnen, Brückenpfeilern usw. keine einwandfreie Behandlung. Die akuten Schmerzen können ja in vielen Fällen zum Verschwinden gebracht werden, aber ein dauernder Erfolg ist, solange der Wurzelkanal nicht lege artis behandelt worden ist, ausgeschlossen. — Bei der von *Schröder* eingeführten Septojodanwendung bei Periodontitis nach einer Wurzelfüllung oder Amputationsperiodontitis *(Knittel)* besteht die Bedingung der Wurzelbehandlung bzw. richtigen Amputationsmethode ebenfalls.

Bei *hochgradig akuten Periodontitiden* mit starken Schwellungen oder Abszeßbildung wird von *Grond, Jugel* und *Knittel* die Septojodinjektion abgeraten. Es besteht die Gefahr, bei dem ohnehin schon stark gereizten und unter großem Druck stehenden Gewebe durch die Septojodinjektion nur die Entzündung zu steigern. Zudem ist die bakterizide Komponente des Septojod, wie wir schon wissen, im Gewebe sehr gering, so daß Hemmung der Entzündung durch Verminderung der Reizmomente, d. h. durch Abtötung oder Schwächung der Bakterien nicht zustande kommen kann.

Bei Periodontitiden mit stärkeren Weichteilschwellungen, z. B. Fall 29, 30, haben wir Septojod ohne großen Erfolg angewendet. Ein dauerndes Abnehmen der Schmerzen wie bei leichten Periodontitisfällen, konnte nicht beobachtet werden. Ebenso blieb die Infiltration der Weichteile bestehen. Auf jeden Fall empfiehlt es sich, die Trepanation im ersten Stadium von eitrigen Wurzelhautentzündungen vorzunehmen. In solchen Fällen haben uns die Solluxlampe und trockene, warme Umschläge treffliche Dienste geleistet (Fall 29, 30). Eine einzige Solluxbestrahlung kann oft die akute Entzündung beheben (Fall 21). — Abszesse haben wir nach dem alten chirurgischen Grundsatz ubi pus, ibi evacua mit dem Messer

behandelt (Fall 25, 32, 35). Nach den Angaben von *Grond* leistet Rivanol bei solchen stark entzündlichen Zuständen mit Eiterbildung bedeutend Besseres. Durch seine bakterizide Kraft werden mit einer Injektion oft verblüffende Erfolge erreicht.

Nach unsern Versuchen können wir die Ansicht von *Grond*, *Jugel* und *Knittel* über die Septojodanwendung bei akuten Periodontitiden, die mit starker Infiltration oder Abszedierung verlaufen, bestätigen. So gute klinische Erfolge wir bei Wurzelhautentzündungen geringen Grades erreichten, um so ohnmächtiger waren wir in diesen schwersten Fällen von Periodontitis.

Die Wirkung des Septojod auf Veränderungen im periapikalen Gebiet werden wir bei der chronischen Periodontitis beschreiben, weil die Fälle der Gruppe II unserer Einteilung nach dem Verschwinden der Schmerzen mit den chronischen Periodontitisfällen (Gruppe IIIa) identisch sind.

Versuchsweise sind auch einige Fälle (11, 12, 13) von Pulpo-Periodontitis ohne Devitalisation der Pulpa mit Septojod behandelt worden. In allen Fällen lag eine akute, aber noch nicht purulente Pulpitis mit mehr oder weniger starkem periapikalen Reizerscheinungen vor. Auf die erste Septojodinjektion verschwand bei diesen Fällen die akute Periodontitis in kurzer Zeit. Die Behandlung der Pulpitis mußte natürlich bald darauf doch folgen, einesteils der pulpitischen Schmerzen wegen (Fall 11), andernteils wegen Rezidiven der Periodontitis (Fall 12). Bei diesen Versuchen hat sich aber wieder gezeigt daß die Septojodinjektion ein wertvolles und gut brauchbares Unterstützungsmittel neben der üblichen Pulpitisbehandlung sein kann.

## Die Behandlung der chronischen Periodontitis mit Septojod.

Die chronischen Periodontitiden haben wir ins unsern Versuchen nach objektiven und subjektiven Symptomen eingeteilt. Zu der ersten Gruppe (IIIa) rechnen wir die Fälle mit Fisteln, und vor allem jene ganz latenten Wurzelhautentzün-

dungen, die oft nur als Zufallsbefund im Röntgenbild entdeckt werden. Zu der zweiten Gruppe (III b) zählen wir jene Fälle, die ab und zu Schmerzen bereiten, woran also der Patient erkennt, daß ein Zahn erkrankt ist.

Zunächst haben wir bei mit Granulomen behafteten Zähnen, bei denen weder Fistelbildung noch Schmerzen aufgetreten waren, versuchshalber ohne Entfernung der gangränösen Pulpa oder der alten, schlecht gelegten Wurzelfüllung Septojod injiziert. Ein Erfolg blieb, wie erwartet, aus. Eine Ausheilung am Apex konnte im Röntgenogramm nicht festgestellt werden, z. B. Fall 38, Bild 1 und 2. Ohne Zweifel werden in zahlreichen solchen Fällen in der Praxis nach mehr oder weniger langer Wurzelbehandlung die Wurzeln gefüllt. Wird durch diese Wurzelfüllung ein bakteriendichter Abschluß der Regio ramificatoria erzielt, so besteht kein Zweifel, daß bei genügender vitaler Kraft des Organismus das Granulom spontan ausheilen kann *(Weski)*. Bedingung für spontane Ausheilung ist also der Abschluß des infizierten Wurzelkanals, d. h. die Ausschaltung des Reizes. Ganz gleich verhält es sich bei den Septojodinjektionen bei den oben erwähnten Fällen. Septojod als Reiztherapeutikum ermöglicht es uns, dem periapikalen Gewebe den nötigen Impuls zur Spontanausheilung zu geben, bzw. die Ausheilung von Granulomen schneller zu gestalten. Wie bei den akuten Periodontitiden ist aber auch hier Grundbedingung die gründliche Wurzelbehandlung. An Hand von Kontroll-Röntgenaufnahmen konnten wir eine rasche Ausheilung der chronisch-entzündlichen Veränderungen des Periodontiums durch die Septojodinjektion beobachten, sobald eine gründliche Behandlung des Wurzelkanals eingeleitet wurde (Fall 38, Bild 3).

Ganz gleich wie Fall 38 sind die Fälle von akuter Periodontitis mit röntgenologisch erkennbaren periapikalen Veränderungen (Gruppe II), nach dem Verschwinden der akuten Schmerzen verlaufen. Wir setzen hier in vielen Fällen (26, 27, 31, 33, 35) die Septojodinjektion ohne Eingriff in den Wurzelkanal fort. Auch hier konnten wir den Beginn einer Ausheilung von Granulomen bemerken, sobald der Wurzelkanal von der gangränösen Pulpa oder schlechten Wurzel-

füllung befreit und durch Trikresol-Formalin- oder Asphalineinlagen sterilisiert wurde. Ein schönes Beispiel stellt Fall 26 dar. Bild 1 vom 7. Januar, und Bild 2 vom 21. Februar zeigen das gleiche Garnulom in gleicher Ausdehnung ohne jede Heilungstendenz, obwohl in der Zwischenzeit von 1½ Monaten 5 ccm Septojod in drei Injektionen angewendet worden war. Bild 3 zeigt den wurzelgefüllten Zahn nach Asphalinbehandlung. Im noch bestehenden Granulom ist deutliche Knochenneubildung zu erkennen. Ein weiterer Fortschritt der Ausheilung zeigt Bild 4 vom 29. April. Ein weiteres schönes Beispiel ist Fall 35, Bilder 1—3, und Fall 49, Bilder 1—4. In diesem letzten Fall war gleich von Anfang an die Wurzelfüllung gelegt worden. Als Gegensatz zu diesen Erfolgen führen wir den Fall 32 sowie Fall 37, Bild 1, 2 und 3 an. Bei diesen beiden Fällen handelte es sich um Stiftzähne, deren Wurzeln große Granulome aufweisen. Trotzdem 5 ccm, im Fall 37 sogar 7 ccm Septojod injiziert worden waren, kann bei beiden Fällen absolut keine Ausheilung der Granulome beobachtet werden, weil der Wurzelkanal nicht behandelt wurde. Die akuten Schmerzen konnten wohl behoben werden (Fall 37).

Bei *chronischer Periodontitis mit subjetkiven Symptomen*, Schmerzen nachts oder auf hohe Temperaturen, hin und wieder leichter Schmerz beim Kauakt, Schmerzen bei Druck auf die Wurzelgegend usw. konnten wir durch Septojod alle diese Beschwerden zum Verschwinden bringen (Fall 47, 48, 51, 52). Allerdings war der Erfolg nicht immer ein dauernder (Fall 51, 52), was wieder ein Beweis für die Unzulänglichkeit der Septojodinjektion ohne Behandlung des Wurzelkanals ist. Bei der Ausheilung von Granulomen gelten natürlich die gleichen Bedingungen, wie sie weiter oben schon ausführlich beschrieben worden sind.

Von Interesse ist das Verhalten von Fisteln nach der Septojodanwendung (Fall 31, 35, 36, 42, 45, 48, 53). Wir konnten wiederholt nach Septojodinjektionen ohne Wurzelbehandlung eine günstige Beeinflussung von Fisteln beobachten. In einzelnen Fällen (Fall 31, 35, 42, 45, 48) wurde ein Versiegen der Sekretion und zeitweises Verkleben des Fistelmauls konstatiert. Ein Dauererfolg blieb aber immer aus, und

erst Desinfektionseinlagen in den Wurzelkanal brachten das gewünschte Resultat. Wir können also aussagen, daß das definitive Verschwinden einer Fistel erst mit dem Einsetzen der Wurzelbehandlung zustande kommt (Fall 31, 36, 42, 45, 48). Auf jeden Fall wirkt aber die Septojodinjektion bei unserer Fistelbehandlung vom Wurzelkanal her unterstützend. *Knittel* schreibt, er glaube, durch die Septojodinjektion die Fistelbehandlung beschleunigen zu können. Wir können dies bestätigen und weisen auf Fall 53, wo durch eine einzige Asphalineinlage und 1 ccm Septojod sowie 20 Minuten Sollux-bestrahlung die Fistel nach zwei Tagen geschlossen war. Wir sehen also, daß mit gutem Erfolg von dem Augenblick an Septojod injiziert wird, sobald eine systematische antiseptische Behandlung des putriden Wurzelkanals einsetzt.

In einem Fall (35) bildete sich, nachdem die Fistel durch Asphalineinlagen und Septojodinjektionen ausgeheilt war, nach der Wurzelfüllung drei Tage später eine neue Fistel. Bei der Wurzelfüllung war etwas Triopaste über den Apex getrieben worden, was jedenfalls das periapikale Gewebe reizte. Wir injizierten 1 ccm Septojod, bzw. spritzten mit $^1/_4$ ccm die Fistel aus und injizierten den Rest in die Umschlagfalte. Diese Septojodanwendung entspricht der *Schröderschen* Anwendungsweise bei Periodontitis nach der Wurzelfüllung. Nach wenigen Tagen verschwand die Fistel wieder. Wir schreiben diesen Erfolg ganz der reiztherapeutischen Wirkung des Septojods zu.

Aus den obigen Resultaten der Septojodanwendung bei chronischer Periodontitis läßt sich leicht die Folgerung ziehen, daß bei der Ausheilung chronisch-entzündlicher Veränderungen im Periodontium die Septojodinjektion als Hilfsmittel neben unserer Behandlung des Wurzelkanals vortreffliche Dienste leistet. Septojod steigert als Reiztherapeutikum die vitale Kraft des Periodontiums. Unsere Erfahrungen stimmen also mit denen von *Grond* und *Jugel* u. a. überein, die Septojod neben genügender Wurzelbehandlung zur Ausheilung chronisch-entzündlicher Veränderungen an der Wurzelspitze empfehlen.

Wir können in Fällen, wo Septojod kombiniert mit Asphalin, Trikresolformalin usw. angewendet wurde, schöne Erfolge aufweisen, z. B. Fall 39, 40, 43. Nach gründlicher Desinfektion kann ohne weitere Beachtung des Granuloms die Wurzelfüllung gelegt werden und darauf erst mit der Septojodtherapie begonnen werden. Dies geschah mit sehr gutem Erfolg in Fall 49. Wir erachten aber die gleichzeitige Anwendung von Desinfektionseinlagen und Septojodinjektionen als die beste Therapie.

Unsere Röntgenbilder beweisen die Ausheilung in der periapikalen Region (Fall 21, 26, 27, 31, 33, 35, 38, 39, 40, 42, 43, 45, 49). Die Röntgenaufnahme ist in unserer Therapie der Periodontitis von größter Bedeutung. Sie gibt in den meisten Fällen uns jederzeit Aufschluß über die Verhältnisse im Periodontium, und danach können wir auch unsere Therapie richten. Neben den erfolgreichen Fällen konnten wir im Röntgenbild die refraktären Fälle erkennen, bei denen trotz sorgfältiger Behandlung des Wurzelkanals und Septojodanwendung die Heilung ausblieb, wie z. B. in Fall 41 und 44. Zudem zeigt das Röntgenbild die Fälle, bei denen ein chirurgischer Eingriff indiziert ist (Fall 25, 32, 37, 47, 52), weil durch abnorme Wurzelverhältnisse eine einwandfreie Wurzelfüllung ausgeschlossen ist oder durch große Veränderungen im Periodontium nur die Operation zum sichern Ziele führt.

In einigen Fällen von Wurzelspitzenresektion oder Extraktion (Fall 25, 28, 41, 47, 52) haben wir das Granulom histologisch untersucht. In allen fünf Fällen fiel in den Präparaten eine Bildung von Bindegewebszügen auf. Dies besonders in den Fällen 28 und 41. Daneben waren aber in den drei übrigen Fällen ganz geringe Nekrosen mit den entsprechenden demarkierenden Entzündungen zu finden. Unsere Resultate sind also nicht ganz die gleichen wie die von *Jarzab*, der nichts von progressiven Vorgängen nach der *Pregl*-Injektion berichtet. Unsere wenigen histologischen Untersuche berechtigen uns aber nicht, Behauptungen aufzustellen. Zudem ist für solche Untersuche eine längere Zeit nötig, als sie uns zur Verfügung stand. Eine Beobachtung soll speziell erwähnt

werden. Wir haben schon oben gesagt, daß die Bildung von Bindegewebszügen, besonders in Fall 28 und 41, zu finden war. Es ist interessant, daß die Narbengewebebildung nur deutlich in diesen genannten Fällen zustande kam. Beide Fälle wiesen nämlich, im Gegensatz zu den drei andern, keine Pulpagangrän auf. Im Fall 28 konnte im histologischen Präparat eine proliferierende Pulpitis (Pulpapolyp) nachgewiesen werden. Im Fall 41 lag eine Pulpaamputation, also ein steriler Pulpastumpf, vor. Eine Ausheilung wäre jedenfalls in diesen zwei Fällen, am ehesten im Fall 41, mit der Zeit erfolgt. Dieser histologische Befund ist vielleicht insofern wichtig, als er uns beweisen kann, daß eine Ausheilung am Apex nicht zustande kommen kann, wenn eine Pulpagangrän (Fall 25, 47, 52) vorliegt.

### Septojodinjektion und Solluxbestrahlung.

Neben oder kombiniert mit der Septojodinjektion haben wir die Solluxlampe angewendet. Wir brauchten diese zur schnelleren Resorption und auch zur Verhütung von Ödemen nach der Injektion. Wir haben auch gesehen, wie in Fällen von Periodontitis, in denen die Septojodinjektion versagte, die Solluxbestrahlung Erfolg brachte (Fall 21, 29, 31). Bei der kombinierten Anwendungsweise von Septojodinjektion und Solluxbestrahlung, wie dies in den Fällen 1, 8, 10, 32, 34, 46, 48, 53, 55 geschah, stellt sich die Frage, ob neben der Verhinderung eines Ödems die Bestrahlung die Septojodinjektion fördernd oder abschwächend beeinflußte. Nach unsern Erfahrungen in dieser Anwendung können wir sagen, daß weder das eine noch das andere zutrifft. Die Solluxbestrahlung beeinflußt die Septojodinjektion in ihrer Wirkung nicht. Eine kumulierende Wirkung der Septojodinjektion mit Solluxbestrahlung besteht weder bei akuter Periodontitis (Fall 8, 10) in rascherm und sicherm Verschwinden von Schmerzen, noch bei chronischer Periodontitis (Fall 46, 48, 53) in der Ausheilung von Granulomen. Bei der chronischen Periodontitis ist natürlich eine Wurzelbehandlung unerläßlich.

War eine kumulierende Wirkung nicht vorhanden, so hatten wir doch bei den akuten Fällen zufriedenstellenden Erfolg, im Gegensatz zu den chronischen Fällen.

Eine hemmende Wirkung der Solluxbestrahlung auf die Septojodinjektion könnte dadurch eintreten, daß durch die entstehende Hyperämie das Septojod rascher resorbiert wird. Die klinischen Erfolge (Fall 1, 32, 53, 55) sprechen dagegen. Zudem wirkt die Solluxbestrahlung selbst schmerzlindernd.

Der Anwendungsweise der Solluxbestrahlung direkt nach der Septojodinjektion zur Verhütung des oft nachfolgenden Ödems steht folglich nichts entgegen.

## Septojod als prophylaktische Injektion.

Nach den bisherigen Abhandlungen über die Septojodinjektion ist die Anwendung des Septojod als Prophylaktikum leicht verständlich. *Knittel* schreibt namentlich der prophylaktischen Injektion bei Gangränbehandlung große Bedeutung zu und spricht gleichsam von einer durch die Septojodinjektion geschaffenen Absperrungszone gegen im Wurzelkanal aufgewirbelten Mikroorganismen. Dadurch werde eine raschere Reinigung des infizierten Wurzelkanals ermöglicht. Viele unserer Septojodinjektionen waren bis zu einem gewissen Grade ohne unsere besondere Absicht auch prophylaktische Injektionen, und tatsächlich kam nur eine einzige Reizung des periapikalen Gewebes während der Behandlung infizierter Wurzelkanäle vor (Fall 30). Immerhin scheint es uns, daß bei sorgfältiger Arbeit bei solchen Wurzelbehandlungen Wurzelhautreizungen vermieden werden können und dem Patienten eine Injektion, die nur prophylaktisch dienen soll, bei der Abneigung des Patienten gegen Injektionen erspart bleiben kann. — Prophylaktische Injektionen vor der Wurzelfüllung haben nur in den von *Rebel* und *Schröder* bezeichneten Fällen Berechtigung. Als solche Fälle könnten wir Fall 18, 23 und 36 betrachten. In allen Fällen erfolgte aber die Septojodinjektion erst, nachdem eine Periodontitis schon ausgebrochen war.

## Zusammenfassung.

1. Technik der Septojodinjektion. Die Injektion soll nach vorhergehender Anästhesierung der Umschlagsfalte mit ungefähr ½ ccm einer zweiprozentigen Novokain-Suprareninlösung submukös ausgeführt werden. Starker Druck ist zu vermeiden.
2. Septojod kann nur als Hilfsmittel neben einer gründlichen Wurzelbehandlung oder Wurzelfüllung gelten.
3. Zur Verhütung eines nachfolgenden Ödems empfiehlt sich die Solluxbestrahlung direkt nach der Injektion. Eine Beeinflussung der Septojodtherapie findet dadurch nicht statt.
4. Indiziert ist die Septojodinjektion bei:
   a) leichten akuten Periodontitiden. Eine einzige Injektion kann die akuten Schmerzen zum Verschwinden bringen;
   b) stärkeren akuten Periodontitiden, ausgenommen hochgradig akute Fälle mit Schwellungen und Abszeßbildungen;
   c) chronischer Periodontitis zur Beseitigung von leichten Schmerzen, vor allem aber zur Unterstützung der Ausheilung von chronisch entzündlichen Veränderungen im Periodontium;
   d) als Prophylaktikum bei Gangränbehandlungen oder bei Wurzelfüllungen.

*

## Literatur-Verzeichnis.

1. *Albrecht*, Eine Halogenlösung zur Wundbehandlung. Wiener Klin. Wochenschr. 1926, Nr. 27.
2. *Anton* und *Völker*, Vorschläge zur direkten Desinfektion des Gehirnes. Münchn. Med. Wochenschr. 1920, Nr. 33.
3. *Baumgartner*, Die Preglsche Jodlösung in der Zahnheilkunde. Münchn. Med. Wochenschr. 1921, Nr. 1.

4. *Dittrich* und *Hermann*, Preglsche Jodlösung. Zentralbl. f. Chirurgie 1922, Nr. 29.

5. *Economo* und *Dattner*, Über Behandlung der Encephalitis lethargica mit Preglscher Jodlösung. Wiener Klin. Wochenschr. 1921, Nr. 29.

6. *Frisse*, Über die Möglichkeit eines Jodbasedows nach Spülung mit Preglscher Jodlösung. Zeitschr. f. Stomatologie 1926, Nr. 7.

7. *Grond*, Richtlinien zur Verwendung von Presojod und Rivanol in der Zahnheilkunde. Deutsche zahnärztl. Wochenschr. 1925, Nr. 24.

8. *Hauenstein*, Die Behandlung der Alveolarpyorrhoe und der Stomatitis ulceroso mit Preglscher Jodlösung. Zahnärztl. Rundschau 1922, Nr. 32.

9. *Hauer*, Berichte über die Preglsche Jodlösung. Zeitschr. f. Stomatologie 1922, Nr. 3.

10. *Hauner*, Versuche mit der Pregl-Lösung in der Zahnheilkunde. Wiener Klin. Wochenschr. 1921, Nr. 31.

11. *Hedri*, Über Anwendung der Pepsin-Pregl-Lösung bei akuten Eiterungen. Zentralbl. f. Chirurgie 1924, Heft 4a.

12. *Herbst*, Die Preglsche Jodlösung und ihre Verwendung unter besonderer Berücksichtigung der Pyorrhoea alveolaris. (Inaugural-Dissertation.) Zahnärztl. Rundschau 1925, Nr. 35.

13. *Jalowicz*, Der neue Weg zur Behandlung der erkrankten Wurzelhaut mit Presojod. Deutsche zahnärztl. Wochenschr. 1925, Nr. 20.

14. *Jansen* und *Näher*, Erfahrungen mit der Preglschen Jodlösung in der inneren Medizin. Münchn. Med. Wochenschr. 1922, Nr. 27.

15. *Jarzab*, Anatomisch-pathologische und bakteriologische Untersuchungen über die Einwirkung des Presojods auf das Granulationsgewebe bei chronischer und akuter Periodontitis (Polska Dentystyka III, Nr. 2, 1925). Fortschritte der Zahnheilkunde 1925, Nr. 12.

16. *Jugel*, Zur Technik und Indikation von Septojod (Pregl). Deutsche Monatsschr. f. Zahnheilkunde 1926, Heft 11/12.

17. *Klein*, Ein Beitrag zur Kenntnis der Gefahren der Jodtherapie in der Zahnheilkunde. Zeitschr. f. Stomatologie 1926, Nr. 5.

18. *Knauer* und *Zacherl*, Die mit der Pregl-Lösung seit Oktober 1919 in der Grazer geburtshilflich-gynäkologischen Klinik gesammelten Erfahrungen. Wiener Klin. Wochenschr. 1921, Nr. 33/34.

19. *Knittel*, Die Tiefenantisepsis in der Zahnmedizin mit spezieller Berücksichtigung des Septojods. Inaugural-Dissertation, Leipzig.

20. *Lubowski*, Neue Behandlungsmöglichkeiten der Munderkrankungen und der Alveolarpyorrhoe mit Preglscher Jodlösung. Deutsche zahnärztl. Wochenschr. 1921, Nr. 50.

21. *Lubowski*, Die Behandlung der eitrigen Munderkrankungen und der Alveolarpyorrhoe mit der Injektion von Preglscher Jodlösung. Deutsche zahnärztl. Wochenschr. 1922, Nr. 22/23.

22. *Lubowski*, Weitere Erfahrungen mit der zehnfach verstärkten Preglschen Presojodlösung und der anästhetischen Injektion der Preglschen Lösung. Deutsche zahnärztl. Wochenschr. 1922, Nr. 47.

23. *Mahnert*, Experimentelle Studien über die Wirkung der Preglschen Jodlösung (Presojod und Septojod). Wiener Klin. Wochenschr. 1925, Nr. 40.

24. *Manasse*, Zur Jodtherapie in der Zahnheilkunde. Zahnärztl. Rundschau 1924, Nr. 41.

25. *Mahnert* und *Santner*, Humoralpathologische Studien zu den Einwirkungen kolloidalen Silbers (Dispargen) und der Preglschen Jodlösung bei Puerperal-septischen Prozessen. Archiv f. Gynäkologie Bd. 116, Heft 1.

26. *Meier*, Erfolge und Mißerfolge mit Presojod. Zahnärztl. Rundschau 1925, Nr. 22.

27. *Müller*, Septojod bei Sepsis. Med. Klin. 1926, Nr. 29.

28. *Neumann*, Die Behandlung der sogenannten Alveolarpyorrhoe mit Preglscher Jodlösung. Zahnärztl. Rundschau 1922, Nr. 25.

29. *Payr*, Praktische Erfahrungen mit Pepsin-Pregl-Lösung. Münchn. Med. Wochenschr. 1922, Nr. 20.

30. *Payr*, Erfahrungen mit der Pepsin-Pregl-Lösung bei Behandlung inoperabler bösartiger Geschwülste. Münchn. Med. Wochenschr. 1922, Nr. 37.

31. *Peyser*, Über eine in der praktischen Medizin verwendbare Jodlösung (Pregl). Münchn. Med. Wochenschr. 1921, Nr. 6.

32. *Pönitz*, Die intravenöse Behandlung von Nervenkrankheiten mit Preglscher Jodlösung. Münchn. Med. Wochenschr. 1921, Nr. 1.

33. *Präger*, Tiefenantisepsis im Gebiet der Zähne. Korrespondenzbl. f. Zahnärzte 1925, Heft 10, 11, 12.

34. *Pregl*, Über eine in der praktischen Medizin verwendbare Jodlösung. Münchn. Med. Wochenschr. 1921, Nr. 1.

35. *Rebel*, Wurzelbehandlung und Wurzelfüllung nach Exstirpation entzündlich erkrankter Pulpen. Deutsche Monatsschr. f. Zahnheilkunde 1924, Nr. 7.

36. *Ritter* und *Fröhlich*, Die Preglsche Jodlösung; Resultate experimenteller Untersuchungen. Archiv f. klin. Chirurgie, Bd. 132, Heft 3.

37. *Schmerz*, Die Preglsche Jodlösung im Dienste der Chirurgie. Münchn. Med. Wochenschr. 1921, Nr. 23.

38. *Schramm*, Weitere Erfahrungen über Infusion mit blutgleicher Jodlösung nach Pregl. Münchn. Med. Wochenschr. 1922, Nr. 38.

39. *Schröder*, Zur Frage der Wurzelhauterkrankung und ihrer Behandlung. Zahnärztl. Rundschau 1924, Nr. 25.

40. *Siegert*, Was leistet Presojod? Zahnärztl. Rundschau 1925, Nr. 31.

41. *Sörrensen*, Vergleichende Untersuchungen über die bakterizide Wirkung der normalen und einer zehnfach konzentrierten Pregl-Lösung Presojod). Inaugural-Dissertation, Berlin.

42. *Specht*, Erfahrungen mit Pregl-Lösung. Bruns Beiträge z. klin. Chirurgie Bd. 130, Heft 3.

43. *Steiner*, Die praktische Verwendung der Reizlehre in der Zahnheilkunde. Deutsche zahnärztl. Wochenschr. 1925, Nr. 2.

44. *Streißler*, Erfahrungen mit der Preglschen Jodlösung. Archiv f. klin. Chirurgie Bd. 116, Heft 3.

45. *Stomatologie*, Zeitschrift für, Bericht über die Preglsche Jodlösung, 1921, Nr. 7.

46. *Stomatologie*, Zeitschrift für, Zur Arbeit von Klein; ein Beitrag zur Erkenntnis der Gefahren der Jodtherapie in der Zahnheilkunde, 1926, Nr. 8.

47. *Thiel*, Presojod und Septojod in der zahnärztlichen Praxis. Zahnärztl. Rundschau 1926, Nr. 19.

48. *Waßmund*, Die Grenzen der Presojodinjektion. Zahnärztl. Rundschau 1926, Nr. 44.

Am Schlusse unserer Ausführungen danke ich meinem verehrten Lehrer, Herrn Professor *Hockenjos*, für das Thema, dessen Bearbeitung mich in ein neues Gebiet unserer Periodontitistherapie eingeführt hat sowie für die Zuweisung geeigneter Fälle. Den Herren Professor *Müller* und Dr. *Spreng* bin ich für die zur Verfügung gestellte Literatur verpflichtet.



Fall 1 $\underline{3}\rfloor$ 17. Jan.

Fall 2 $\underline{3}\rfloor$ 8. Jan.

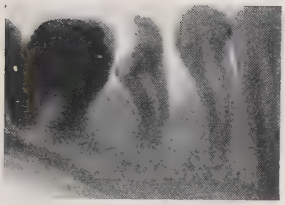

Fall 3 $\lceil\overline{5}$ 19. Jan.

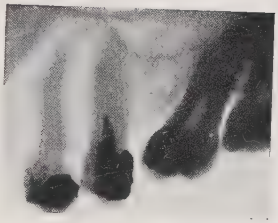

Fall 4 $\underline{4}\rfloor$ 27. Jan.



Fall 5 $\lfloor\underline{1}$ a) 10. Dez.

b) 10. Jan.

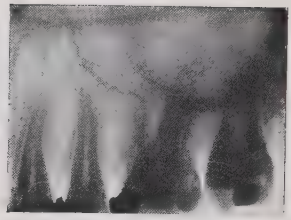

Fall 6 $\underline{6}$| 31. Dez.

Fall 8 |$\underline{1\,2}$ a) 22. April

b) 11. Mai

Fall 10 |$\underline{6}$ 14. Juni



Fall 11 |$\overline{5}$ 22. Jan.

Fall 15 |$\underline{5}$ 6. Dez.



Fall 16 $\overline{6|}$ 11. Jan.

Fall 18 $\underline{1|1}$ 10. Dez.

Fall 19 $\lceil\overline{6}$ a) 14. Dez.

b) 6. Jan.



Fall 21 $\overline{4|}$ a) 18. Dez.

b) 6. Jan.

c) 5. Febr.



d) 25. März

Fall 22 $\underline{2}|$ 13. Jan.

Fall 23 $\underline{2}|$ a)

b)

Fall 24 $\overline{4}|$ 7. Febr.

Fall 25 [2 a) 13. Dez.

b) 19. Jan.



Fall 26 3] a) 7. Jan.

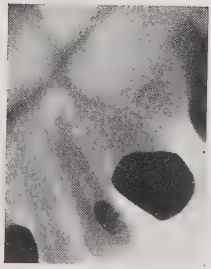

b) 21. Febr.

c) 4. April

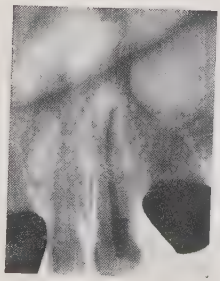

d) 29. April

Fall 27 $\underline{|2}$ a) 18. Dez.

b) 22. Febr.

c) 23. April



Fall 28 $\overline{|7}$ a) 21. Dez.



b) 4. Jan.

c) 25. Jan.



Fall 29 $\overline{7}$| a) 16. Dez.



b) 15. Jan.

c) 23. März



d) 27. Mai

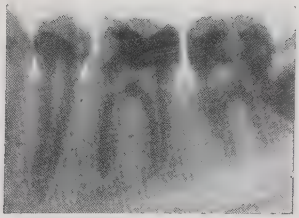

Fall 30 $\overline{6}$| a) 9. Dez.



b) 17. Dez.



c) 29. Jan.



d) 5. April

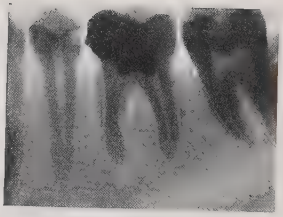

e) 6. Mai

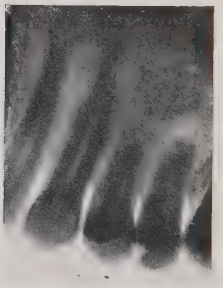

Fall 31 $\underline{5}$| a) 10. Jan.

b) 4. April

Fall 32 |$\underline{2}$ 3. Febr.

Fall 33 $\overline{7}$ a) 10. Dez.

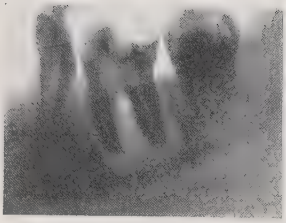

b) 7. Jan.

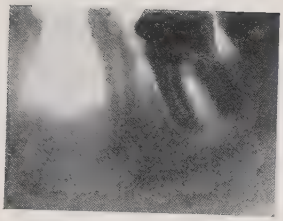

c) 1. April

Fall 34 $\underline{2}$ a) 10. Jan.

b) 20. Jan.

c) 7. April

Fall 35 $\underline{3}|$ a) 13. Dez.

b) 26. März



c) 14. April

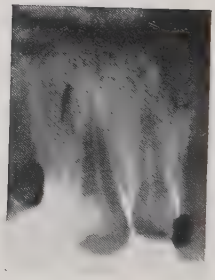

Fall 36 $|\underline{3}$ a) 2. Dez.

b) 25. Febr.



Fall 37 $|\underline{2}$ a) 30. März



b) 28. April

c) 23. Juni

Fall 38 $\frac{2}{}$ a) 7. Febr.



b) 28. März

c) 4. April

Fall 39 $\frac{}{2}$ a) 10. Dez.

b) 31. Jan.



c) 29. März



Fall 40 3 a) 6. Jan.

b) 12. April

Fall 41 5



Fall 42 12 a) 8. Febr.

b) 28. Febr.

c) 5. April

Fall 43 $\underline{4}|$ a) 16. Dez.



b) 11. Jan.

c) 1. April

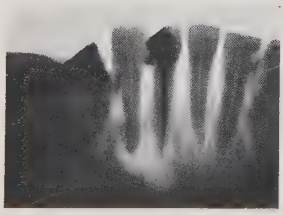

Fall 44 $|\overline{1}$ 6. April

Fall 45 $\overline{4}$ a) 6. Dez.

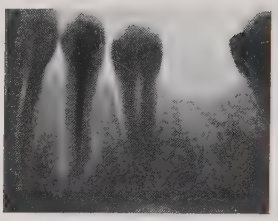

b) 7. Mai



Fall 46 $\overline{5}$ 23. Juni

Fall 47 $\underline{2}$ a) 11. Febr.

b) 23. Febr.

Fall 48 $\underline{4}$ a) 9. Febr.

b) 9. März

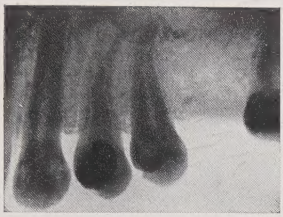

c) 30. April

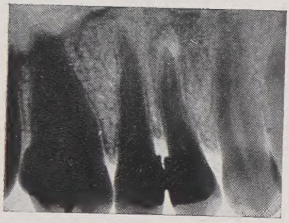

Fall 49 $\underline{|4}$ a) 17. Mai

b) 7. Dez.

c) 8. Febr.

d) 30. April

Fall 50 |1 2 a) 24. Jan.

b) 31. März

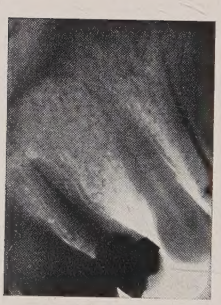

Fall 51 |5 20. Dez.

Fall 52 4|

Fall 53 |3 a) 14. Juni

b) 24. Juni